PARIJS

FACULTE DE MEDECINE XAVIER-BICHAT

Année 1973

THESE

POUR LE

DOCTORAT EN MEDECINE

N° : 165

par

GOUEROU Hervé

né le 18 Août 1941 à Briec, Finistère.

Interne des Hopitaux de Paris

Présentée et soutenue publiquement le juin 1973

DUODENOSCOPIE POUR CATHETERISME DES VOIES BILIO-PANCREATIQUES

A PROPOS DE 439 OBSERVATIONS

Président : M Charles DEBRAY, professeur

Imprimé par POLYTHESE, 11 rue Edouard MANET, Paris (13°) 535.83.29

FACULTE DE MEDECINE XAVIER-BICHAT

Année 1973 **THESE** N° : .

POUR LE

DOCTORAT EN MEDECINE

par

GOUEROU Hervé
né le 18 Août 1941 à Briec, Finistère.

Interne des Hopitaux de Paris

Présentée et soutenue publiquement le juin 1973

DUODENOSCOPIE POUR CATHETERISME DES VOIES BILIO-PANCREATIQUES

A PROPOS DE 439 OBSERVATIONS

Président : M. Charles DEBRAY, professeur

Imprimé par POLYTHESE, 11 rue Edouard MANET, Paris (13e) 535.83.29

UNIV.
LEIDEN
BIBL.

A la mémoire de mon père et de ma mère,

cette thèse leur est dédiée .

À la mémoire de mon père et de ma mère,

cette thèse leur est dédiée.

A ma femme et à mes enfants.

Digitized by the Internet Archive
in 2026

https://archive.org/details/IA41544721_0019

A mon Maître Monsieur le professeur

CHARLES DEBRAY

Chef de service à l'hopital BICHAT,membre de l'accadémie de médecine, qui m'a fait l'honneur d'accepter la présidence de cette thèse.

En témoignage de ma gratitude et de mon respect.

A mon ami le Docteur Claude LIGUORY,

chef de clinique, assistant des Hopitaux de Paris.

Cette thèse n'est que le reflet de son travail, de son expérience, de son enthousiasme. Elle synthétise les résultats de 439 duodénoscopies quil a dans la majorité réalisées lui-même. IL était seul capable de surmonter les obstacles qu'il a rencontrés.

A mon maître le professeur

JACQUES CARPLI

auquel va notre reconnaissance et notre admiration.

Au Docteur ANDRE CHAVY, chef du service

d'endoscopie de l'institut GUSTAVE-ROUSSY DE VILLEJUIF

qui nous a si aimablement acceuilli dans son service et qui nous a aidé de ses conseils. Sans lui,cette thèse n'aurait pas été possible.

A tous mes maîtres

Externat

Pr. Merle D'aubigré

Pr. Merklen

Pr. Lafitte

Pr. Crosnier

Pr. Meyer

Pr. Cachin

Internat

Pr. Rubens-Duval

Pr. Tricot

Pr. Boudin

Pr. Sarrazin

Pr. Caroli

Pr. Debray

Pr. Paraf

Pr. Belin

I N T R O D U C T I O N

Le cathétérisme endoscopique de l'ampoule de Vater est une technique récente mise au point à partir de 1969 grâce à l'usage des fibroscopes.

Il permet, pour la première fois, d'obtenir par une méthode non opératoire, une radiographie des canaux excréteurs et du parenchyme pancréatique. Il permettrait ainsi d'espérer un diagnostic plus précoce des affections de cet organe jusqu'ici inaccessible aux procédés radiologiques directs.

Il permet d'opacifier les voies biliaires des malades ictériques ou chez qui les radiographies conventionnelles (cholécystographie orale, cholangiographie intraveineuse) sont impossibles.

Cette technique nous a donc paru être d'un grand intérêt.

Le docteur LIGUORY et son équipe ont, à l'heure actuelle, réalisé 502 duodénoscopies pour cathétérisme dont 457 avec succés. C'est l'expérience des 439 premières duodénoscopies (392 cathétérismes) dont les suites exactes sont connues que nous rapportons ici. Elles ont été effectuées pendant une période allant du 20 Novembre 1971 au 15 Mars 1973 soit en 16 mois.

Lors de la duodénoscopie les renseignements cliniques, biologiques et radiologiques ont été receuillis sur un dossier standardisé.

Les suites de l'examen sont connues grâce à la bienveillance des chefs de service qui ont accepté de nous ouvrir à nouveau leurs dossiers. Les malades venaient de 79 services différents. Cette dispersion du recrutement nuit, bien sûr, à l'homogénéité des observations. Toutes les données ont été rassemblées sur fiches perforées comportant 184 entrées.

Les cathétérismes ont été pratiqués essentiellement dans les 3 services de radiologie suivants , :

- Institut Gustave ROUSSY de VILLEJUIF
- Hôpital SAINT-ANTOINE
- Hôpital BICHAT

Il faut dire, en effet, qu'il s'agit d'une méthode radio-endoscopique et, seule, une collaboration étroite avec les radiologues permet d'obtenir le maximum de données.

Après un bref rappel historique nous exposons la technique du cathétérisme puis nos résultats tant pour les voies biliaires que pour les voies pancréatiques. Au passage nous essayons de déterminer les indications privilègiées de la duodénoscopie avec cathétérisme par rapport aux autres méthodes diagnostiqu es. Enfin nous exposons brièvement quelques possibilités de développement de la méthode (cyto-diagnostic biliaire et pancréatique, examen chimique du suc pancréatique , segmentographie hépatique).

Insistons d'emblée sur le fait que la duodénoscopie avec cathétérisme permet non seulement l'opacification radiologique des voies biliaires et pancréatiques mais aussi de voir et de biopsier d'éventuelles lésions gastriques et duodénales.

H I S T O R I Q U E

La première opacification du canal de Wirsung a été rapportée en 1930 par LERICHE. (1) Elle fut obtenue grace à un reflux de produit de contraste dans le canal pancréatique au cours d'une cholangiographie effectuée par l'intermédiaire d'une sonde intra-cholédocienne.

En 1948 MALLET-GUY (2) fait état de 800 cholangiographies per et post opératoires avec 173 reflux dans les canaux pancréatiques.

C'est à partir de 1951 que sont publiées par L.LEGERen France, (3) DOUBILET (4) aux Etats Unis les premières pancréatographies volontaires per-opératoires "ascendantes" par cathétérisme de la grande caroncule. Puis MALLET-GUY (5), LEGER (6), HEPP (7), en France pratiquement la wirsungographie per-opératoire "descendante" soit par cathétérisme direct transparenchymateux d'un Wirsung dilaté, soit après section d'une tranche pancréatique. Ainsi furent connus les premiers aspects pathologiques du Wirsung.

La possibilité d'obtenir en "non opératoire" des radiographies du pancréas va résulter des progrés de l'endoscopie digestive.

En 1961 HIRSCHOWITZ (8) peut, pour la première fois, observer le bulbe et le duodénum à l'aide d'un gastroduodénofibroscope à vision latérale.

En 1965 WATSON (9) rapporte les premières observations directes de la grande caroncule.

En 1965 aussi RABINOV et SIMON (10) réussissent pour la première fois le cathétérisme non opératoire de l'ampoule de Vater. Les tentatives furent faites sans vision directe de la caroncule et leur matériel n'autorisait pas un pourcentage correct de réussites.

C'est en 1968 que MAC CUNE, SHORB, et MOSCOWITZ (11) réussissent le premier cathétérisme sous vision directe à l'aide d'un duodénoscope type Eder.

En 1969 TAKEMOTO, OI et KONDO (12), au Japon publient leurs premières observations du duodénum et de la papille grace au fibroscope F.G.S. fabriqué par Machida Dès 1970, OI (13) fait état de 50 cathétérisme avec 77 % de succés.

C'est avec cet appareil et le duodénofibroscope type J.F. d'Olympus que la duodénoscopie allait

prendre son essor car ils sont les premiers à permettre la réussite du cathétérisme avec un pourcentage valable.

En juin 1972 OI (14) a réussi 250 cathétérismes sur 3[illegible] tentatives soit 8[illegible] % de succès.

En juillet 1972 OGOSHI (15) rapporte 96,4 % de succès au cours des six derniers mois et obtient le cathétérisme sélectif du canal demandé (cholédoque ou wirsung) dans 92,4 % des cas.

En France c'est l'école de Nancy (Pr.[illegible]) qui utilisa la première cette technique. En janvier 1971 sur 40 duodénoscopies elle a réussi le cathétérisme 2 fois. (16) En juillet 1972 elle a effectué plus de 300 duodénoscopies avec un pourcentage de succès de 90 %.

Le tableau I emprunté à COTTON (17) fait état des résultats publiés par les différentes équipes jusqu'au mois de décembre 1972.

TABLEAU I

AUTEUR	TOTAL	SUCCES	SUCCES SELECTIF	
			PANCREATIQUE	BILIAIRE
OGOSHI	[illegible]	[illegible] %		
OI	31[illegible]	81 %		54
KASUGAI	27[illegible]	74 %		
[illegible]	[illegible]	[illegible] %		
[illegible]	[illegible]	76 %	66	63
COTTON	132	[illegible] %	76	73
[illegible]	[illegible]		([illegible])	(93)
[illegible]	5[illegible]	[illegible] %		
[illegible]	125	94 %		
[illegible]	[illegible]	[illegible]		
[illegible]	[illegible]	[illegible]		

Actuellement on peut également utiliser un fibroscope ou per-opératoire pour explorer les voies biliaires.

Au congrés européen d'endoscopie digestive de Juillet 1972 NAKAMURA et Coll. (18) rapportent, outre 78 expériences de cholédocoscopies à l'aide d'un fibroduodénoscope de 5,3 mm de diamètre (Olympus cholédochofibroscope modèle C.H.F. type B.), 6 wirsungoscopies effectuées grace à un bronchoscope de 2,5 mm de diamètre inséré par la papille.

A ce même congrés KOZU, OI et TAKEMOTO (19) publient les premiers exemples de cyto-diagnostic du suc pancréatique prélevé directement par cathétérisme endoscopique du Wirsung après stimulation par la sécrétine.

Enfin toujours en 1972 TAKAGI, VICARI, LAURENT (20) extraient directement par voie endoscopique deux corps étrangers cholédociens : un canal biliaire et un ascaris.

On voit donc le développement considérable qu'à pu prendre en moins de 3 ans le cathétérisme endoscopique de la grande caroncule. De nombreuses possibilités restent à explorer.

APPAREILLAGE

LES DUODENOSCOPES

Les duodénoscopes que nous avons utilisés sont munis de systèmes d'insufflation d'air, de lavage d'aspiration et permettent l'introduction d'un cathéter ou d'une pince à biopsie.

Nous avons utilisé trois types d'appareils dont les caractéristiques sont résumées dans le tableau n° 2.

- Le duodénoscope OLYMPUS modèle J.F. type B.

Cet appareil très maniable, très souple permet une excellente vision. Il a comme inconvénient majeur sa relative fragilité. Au cours de nos 439 duodénoscopies nous avons utilisé 10 fibroscopes de ce type.

- soit en raison de pannes transitoires de béquillage ou d'étanchéité (9 cas).
- soit du fait de l'altération des fibres de verre sous l'influence des rayons x (1 fois).

- Le duodénoscope MACHIDA F D S

- Le gastroduodénoscope ACMI FO 5008

Cet appareil permet l'aspiration avec le cathéter en place.

Nous n'avons jamais cathétérisé, comme CREMER a pu le faire une fois, avec l'axoscope OLYMPUS G I F type D.

TABLEAU II - APPAREILS UTILISES

	OLYMPUS J.F. type B	MACHIDA F.D.S.	ACMI FO 5008
Diamètre extérieur(mm)	10	11	12,7
Longueur utile (cm)	138	130	120
Champ de vision (degré)	64	52	70
Profondeur de champ(mm)	5 à 60		
Extrémité distale			
longueur (mm)	17	28,5	
béquillage (degré)	4 directions: 120° HT-BS 90° Dt-Ga	120° HT BS 180° rota-	110 HT-BS-Dt-Ga
Angle d'érection maximum du cathéter (°)	85		90°
Nombre d'examens	432	4	3

LES CATHETERS

Avec le duodénoscope Olympus JF nous avons utilisé un cathéter en Téflon.

Ses caractéristiques sont les suivantes :

- longueur : 1,60 m
- diamètre extérieur : 1,6 mm
- diamètre interne : 1 mm

Il était muni initialement à son extrémité, d'un embout métallique de 2 mm de long, avec un diamètre extérieur de 1,3 mm et un diamètre interne de 0,7 mm.

Malheureusement cet embout métallique avait tendance à ce détacher. Nous l'avons perdu une fois dans les voies biliaires et comme HEULLY et Coll. une fois dans le duodénum.

Cette extrémité métallique, qui constituait par ailleurs un excellent point de repère, a maintenant été remplacé par une graduation colorée qui permet de juger de l'importance de la pénétration du cathéter dans la papille.

Le duodénoscope Machida FDS type L est muni d'un cathéter en vinyl de 1,7 mm de diamètre extérieur et 1,2 mm de diamètre interne.

Nous avons pu utiliser également un cathéter a extrémité orientable :
Le cathéter sélector de Miller-Abbot

Il s'agit d'un tube effilé radioopaque comportant autour d'un canal central quatre patits canaux dans lesquels coulissent quatre fils de commande permettant d'orienter à volonté l'extrémité du cathéter.

Ce cathéter orientable ne nous parait pas utile pour l'intubation de la papille mais, si sa longueur est augmentée, il servira peut-être à obtenir à volonté une segmentographie hépatique ou une opacification sélective d'une partie du pancréas.

Nous avons fait fabriquer une sonde dérivée du modèle de FOGARTY et adaptable au duodénoscope dans l'espoir d'extraire quelques calculs cholédociens de faible volume par voie endoscopique. (voir photo)

Tout l'appareillage utilisé pose un problème essentiel celui de la stérilisation. Il n'est pas actuellement possible de stériliser les duodénoscopes. Ceux-ci peuvent donc transporter les germes d'un malade à l'autre et surtout faciliter l'introduction de germes par le cathéter dans les voies biliaires ou pancréatiques. Nous verrons que c'est là le principal écueil de la méthode.

Il faut donc prendre un soin particulier au lavage du duodénoscope et des cathéters.

Nous n'insisterons pas sur l'appareillage radiologique. Il comprend au minimum une table basculante avec scopie télévisée et possibilité de compression et de tomographies.

L'idéal est en plus de pouvoir faire, si besoin, de la magnétoscopie voire même de la sériographie.

L'opérateur au cours du cathétérisme est soumis aux rayons X. S'il n'y prend garde, il dépasse très rapidement la dose autorisée (3 mois de suite pour le docteur LIGUORY). Il est donc nécessaire de prendre le maximum de précautions. Nous utilisons, maintenant , à l'Institut Gustave ROUSSY, un paravent protecteur.

L E C A T H E T E R I S M E

Nous étudions dans ce chapitre :

- La prémédication et les produits de contraste
- la technique même du cathétérisme.

Le malade doit être hospitalisé pendant 24 à 36 HEURES.

Il est à jeun depuis la veille.

I - LA PREMEDICATION

Tous les auteurs s'accordent, bien sûr, pour faire une anesthésie locale pharyngée en utilisant, soit des pastilles de Tétracaïne, soit un gel de lignocaïne.

C'est la prémédication par voie générale qui varie.

- Pour les japonais, elle est souvent réduite au minimum.
- OGOSHI fait simplement une injection intra-musculaire de Bromure de N-butyl-hyoscéine (Buscopan) avant l'examen.

Le fibroscope arrivé dans le duodénum, il injecte, en intra-veineux, en cas d'hyperpéristaltisme, un mélange de 20 mg de Buscopan et de 60 mg de Trihydroxypropiophénone ou Cospanon.

Il estime que le Cospanon est particulièrement éfficace pour relacher le spasme du sphincter d'Oddi.

- Pour OI l'anesthésie locale pharyngée à une injection d'atropine et de Buscopan est suffisante dans la plupart des cas.

- COTTON en Angleterre utilise :
  . en intra musculaire 0,6 mg d'atropine et 10 mg de Diazepam.
  . en intra veineux, immédiatement avant l'introduction du fibroscope, 5 à 10 mg de Diazepam.

- CREMER (21) en Belgique prémédique avec le Diazepam (5 à 20 mg en intra veineux) et pour obtenir l'hypotonie duodénale emploie le Buscopan (20 à 100 mg intra veineux).

En France l'école de Nancy a, pour ses premiers malades, opéré sous anesthésie générale.

Actuellement, il semble qu'elle ait recours, soit à la neurolepanalgésie, soit à la Pentazocine (15 mg) et a l'Isopropamide iodure pour l'hypotonie duodénale.

En ce qui nous concerne, nous utilisons depuis le début, la technique de la neurolep-analgésie associant

l'injection intra veineuse d'un dérivé des péridols (dropéridol) et un morphinomimétique (phénopéridine). La dose est variable selon le poids et l'état général du sujet mais ne dépasse pas 15 mg (3cc) pour le dropéridol et 2 mg (2cc) pour la phenopéridine.

On peut éventuellement si l'examen se prolonge, faire durer la prémédication par l'injection de petites doses espacées.

Lorsque le fibroscope a franchi le pylore, l'hypotonie duodenale, déja favorisée par la prémédication précédente, est parachevée en injectant en intra veineux 2 ampoules (6 mg) d'Isopropamide iodure (Priamide)

Avec cette prémédication le malade est calmé et le duodénum immobile.

Nous n'avons eu qu'une seule fois une dépression respiratoire rapidement résolutive sous Nalorphine et n'ayant pas nécessité de respiration assistée.

Nous n'avons que rarement utilisé les instillations intra duodénales de lignocaïne ou les injections intra veineuses d'aminophyline pour relacher le sphincter d'Oddi. Elles nous ont parues peu efficaces dans les conditions ou nous opérons. Nous n'avons jamais injecté de sécretine dans le but de favoriser le repérage de la papille en objectivant sa secrétion. En effet toute augmentation des secrétions intra duodénales nous parait gêner plutot que favoriser le repérage de la grande caroncule.

Quelle que soit la prémédication utilisée, les plus sûrs garant du maintien de l'hypotonie duodénale sont la douceur, la rapidité des manoeuvres endoscopiques jointes au souci constant d'insuffler au minimum

l'estomac et le duodénum. D'ailleurs dans 9 cas, nous avons délibérèment supprimé la neurolep-analgine et utilisé seulement l'isopropamide iodure.

En cas d'hypersecrétion mousseuse, il est possible de combattre celle-ci par l'injection intra-duodénale de Méthylpolysiloxane.

II - LES PRODUITS DE CONTRASTE

Nous utilisons un produit de contraste hydrosoluble : la solution aqueuse de sel de sodium et de méthylglucamine de l'acide diatrizoïque (radioselection ou "urographine"). La concentration a été d'abord de 76 % puis de 60 %. Il est certain que ces hautes concentrations favorisent sur l'écran de télévision, le repérage du début de l'opacification des voies bilio-pancréatiques Il est non moins certain qu'elles peuvent "noyer" des petites images calculeuses dans les voies biliaires dilatées. D'ou l'intérêt dans ces cas des compressions dosées et des tomographies. COTTON utilise pour le début du cathétérisme de l'urographine à 60 % ou de l'hypaque à 65 % puis une fois le cathéterisme réussi de façon certaine, il prend le relais avec de l'hypaque à 25 % Cette façon de faire est probablement la meilleure.

Depuis le 15 Novembre 1972 nous mélangeons systématiquement un antibiotique, en l'occurence la Gentamycine, à notre produit de contraste, à raison de 1 mg par ml d'opacifiant. Nous verrons que cette pratique

a réduit le pourcentage des accidents infectieux. L'injection de l'opacifiant se fait actuellement "à la main" sans aucun controle des pressions. L'utilisation de pressions d'injections constantes et connues parait souhaitable.

Après l'examen, si les voies biliaires sont dilatées en amont d'un obstacle, nous recommandons d'entreprendre une antibiothérapie à large spectre et bonne concentration biliaire.

Nous n'utilisons pas, par contre, les antienzymes pancréatiques. Pour COTTON (17), l'emploi des antienzymes de façon préventive ne diminue pas le taux des hyperamylasémies post-catheterismes.

A notre connaissance, les antienzymes n'ont jamais été mélangés directement au produit de contraste. Ceci mérite d'être étudié.

III - LA TECHNIQUE DU CATHETERISME

Le cathétérisme de la caroncule comporte une fibroscopie de l'estomac, du duodénum et une radiographie des voies pancréatiques et biliaires.

I - La fibroscopie elle-même se fait en 3 étapes essentielles :

- le franchissement du pylore
- le repérage de la papille
- le centrage de celle-ci

Elle pose en réalité peu de problèmes à un opérateur entraine.

Le franchissement du pylore

Nous n'utilisons pas le contrôle télévisé pour franchir le pylore. Le malade étant en décubitus latéral gauche, le fibroscope est introduit, sa lumière regardant la base de la langue. La descente dans l'oesophage se fait à l'aveugle. Le cardia franchi, on repère la petite courbure en tournant l'endoscope de 90 ° vers le haut. Pour atteindre l'ogive antrale, il est prudent de rester le plus près possible de la petite courbure pour éviter de s'enrouler dans une poche de la calotte tuberositaire. L'ogive antrale dépassée, on suit la grande courbure et on s'approche du pylore en le gardant au centre du champ de vision. L'extrémité de l'endoscope s'appuie sur la grande courbure immédiatement pré-pylorique et il suffit de béquiller pour tomber dans l'anneau pylorique. On effectue alors immédiatement une rotation de 90 ° vers la droite de telle sorte que l'appareil regarde la région postéro-interne du duodénum, là où siège la papille.

Rappelons qu'il faut insuffler au minimum l'estomac et franchir le plus vite possible le pylore pour bénéficier au maximum de la prémédication.

Le repérage de la papille

Le repérage de la papille se fait en descendant dans le deuxième duodénum que l'on explore jusqu'au genu-inférius voire au dela. Il est en général facile, mais parfois plusieurs manoeuvres de va et vient sont nécessaires.

La grande caroncule siège le plus souvent à la partie moyenne de D2 mais peut avoir une situation variable. Nous y reviendrons. Elle peut être plate ou saillante. Sous l'influence des incitations mécaniques elle peut devenir plus turgescente. Il faut s'attacher à repérer a sa surface le ou les orifices. Ils ne sont malheureusement pas toujours visibles.

Il ne faut pas la confondre avec la petite caroncule toujours plus antérieure, en règle plus petite mais parfois très saillante.

L'une des difficultés est de savoir rechercher une papille, soit sous un pli duodénal en relevant ce pli avec le cathéter, soit encore dans le fond ou au bord d'un diverticule.

Le centrage

La papille repérée, il est nécessaire de la centrer de façon aussi parfaite que possible pour avoir une bonne chance de réussir le cathétérisme. Ce centrage ne pose pas de problème si l'endoscope a été convenablement introduit dans le duodénum (on utilise le système

de béquillage et le frein de l'appareil). Dans le cas contraire il est nécessaire

- soit de déplacer le malade, le plus souvent en procubitus
- soit de ressortir à nouveau l'endoscope du duodénum pour se placer en bonne position dans le bulbe.

II - LE CATHETERISME

Le cathétérisme est aisé sauf :

- si la papille est saillante et tonique
- s'il existe une sténose des canaux biliaires et pancréatiques à proximité de l'Oddi, ou encore un calcul enclavé.

Le cathéter doit être recourbé vers le haut à son extrémité.

Il est soigneusement purgé de l'air qu'il contient avant son insertion dans la papille.

La difficulté est parfois d'opacifier le canal demandé. Ceci est fonction de la morphologie de la terminaison des canaux bilio-pancréatiques et plus particulièrement de l'existence d'un canal commun plus ou moins long.

En pratique, si dans un premier temps on opacifie le "mauvais" canal il faut retirer progressivement le cathéter tout en continuant l'injection et l'orienter de bas en haut soit dans l'axe des voies biliaires, ou horizontalement dans l'axe du canal de Wirsung.

Si cette manoeuvre échoue il faut tenter à nouveau le cathétérisme dans differentes positions, et surtout s'assurer qu'il n'existe pas en réalité dans cette papille deux orifices séparés, l'un pancréatique, l'autre biliaire.

Nous verrons que les orifices doubles sont relativement fréquents .

La quantité de produit de contraste injectée est difficile a préciser en raison de la fuite duodénale fréquente. Pour le pancréas, les chirurgiens admettent que 2 à 4 ml suffisent à remplir le Wirsung. Nous injectons en moyenne entre 5 et 15 cc lorsque nous voulons obtenir une parenchymographie. Pour les voies biliaires nous injectons en moyenne entre 40 et 50 cc pour opacifier la totalité de l'arbre bilaire, voire plus si celui-ci est dilaté.

Une notion doit ici être rappelée, car elle explique certaines légères discordances observées dans la sémeiologie radiologiques des affections biliaires : l'injection du produit de contraste se fait "à la main" et probablement à des pressions élevées. Ainsi le produit injecté peut franchir des rétrécissements considérés comme infranchissables par les procédés radiologiques classiques (cholangio-manometrie per-operatoire en particulier)

Le cathétérisme effectué il faut s'assurer le plus rapidement possible de son succès sur l'amplificateur de brillance afin d'éviter l'injection de produit de contraste dans le duodénum ce qui peut gêner l'endoscopiste et le radiologue.

Pour le pancréas :

Les clichés doivent être pris très précocément et à un rithme rapide. Rappelons qu'un pancréas normal se vide en moins de cinq minutes. La magnétoscopie et la sériographie pourraient être utiles en particulier pour mettre en évidence l'opacification des canaux secondaires qui ne sont souvent bien vus qu'au début de l'injection avant que l'hypersecrétion pancréatique réactionnelle n'en ait chassé le produit de contraste.

Quoi qu'il en soit pour le pancréas nous prenons systématiquement un cliché de profil, le malade étant encore en décubitus latéral gauche, et plusieurs clichés de face, le malade étant en décubitus dorsal. En cas de retard de la vidange pancréatique nous notons le délai d'évacuation complète.

Pour les voies biliaires :

Les clichés sont pris systématiquement aux temps suivants :

- lors du remplissage
- le remplissage terminé
- lors de l'évacuation à des temps minutés avec centrage sur la région oddienne ou sur une zone pathologique éventuelle.

En règle générale, les voies biliaires se vident plus lentement que le pancréas. Ainsi peut on prendre les clichés après avoir enlevé l'endoscope pour éviter que les fibres ne soient endommagées par les rayons X. Il faut utiliser les techniques habituelles de la radiologie biliaire conventionelle :

- clichés sous diverses incidences pour dégager au mieux une zone pathologique, clichés en position debout.
- mais aussi : compression dosée
  tomographies
  vidange vésiculaire après bladex

Il faut cependant rappeler que chez ces malades sous neurolep-analgésie le tonus de l'Oddi est modifié.

La magnétoscopie peut être utile également pour les voies biliaires; Elle saisit la dynamique de l'injection et permet de voir des images non fixées sur des radiographies prises à des temps espacés. C'est le cas par exemple de la filtration rapide du produit de contraste à travers une tumeur cholédocienne ou de l'encerclement progressif d'une image lithiasique.

Il est enfin possible de faire une duodénographie hypotonique en injectant directement le produit de contraste dans ce duodénum hypotonique et dilaté par la prémédication et l'insufflation.

Quand l'examen est terminé il est bon de réaspirer le produit de contraste intra-duodénal. A noter que le radioselectan injecté est susceptible d'entrainer en fin d'examen l'apparition de belles urographies intraveineuses.

Lorsque les voies biliaires sont dilatées en amont d'un obstacle il est possible de réaspirer en fin d'examen le produit de contraste et la bile stagnants à l'intérieur même des canaux biliaires. Il nous est ainsi arrivé de réaspirer plus de 150 cc de liquide biliaire.

A la fin de la réaspiration on injecte alors 1 à 2 ampoules de Gentamycine.

En moyenne l'examen est terminé clichés compris entre 15 et 30 minutes.

Après l'examen :

Le malade reste hospitalisé 24 à 48 heures.

L'amylasémie et l'amylasurie sont dosées, 1 heure, 12 heures et 36 heures après le cathétérisme.

Si les voies biliaires sont dilatées la prescription d'antibiotiques à forte élimination biliaire est systématique, mais surtout nous conseillons l'intervention dans les 48 heures s'il existe un obstacle à l'élimination biliaire.

ANATOMIE ENDOSCOPIQUE ET RADIOLOGIQUE NORMALE

I - LA GRANDE CARONCULE

Nous étudions successivement :

- son siège
- son aspect
- sa configuartion interne

a) Son siège

Elle siège habituellement à l'union du 1/3 supérieur et des 2/3 inférieurs du deuxième duodénum au niveau de sa face postéro-interne.

Mais ceci est inconstant. Pour CAROLI (23), si les abouchements hauts situés à moins de 2 cm du genu supérius sont rares, les embouchures basses sont fréquentes soit près du genu inférius, soit franchement en D 3. CORDIER et ARSAC (24) au cours de 36 études anatomiques trouvent la paille :

- 6 fois en position heute prés du genu supérius
- 22 fois en position moyenne
- 8 fois en position basse

Dans tous leurs cas la grande caroncule était trés postérieure sur la face interne; 32 fois elle était située à 2 ou 3 cm du plan tangent à la face postérieure du pancréas.

GAMBARELLI, FRITSCH, GROULIER insistent sur la possibilité de trouver la papille en D1 (jusqu'à 21;5 % des cas pour GAMBARELLI cité par HODEZ (25)

Au cours de nos 439 duodénoscopies nous avons repéré la papille 425 fois. Nous l'avons située par rapport au genu supérius et au genu inférius.

SIEGE DE LA PAPILLE	repérée 425 fois
Partie moyenne de D 2	397 (93 %)
D2 bas ou jonction D2 - D3	6 (2 %)
D2 haute	21 (5 %)
D3	1

Nous ne l'avons jamais observé en D 1

Les papilles haut-situées, juste sous le genu supérius, nous paraissent plus difficiles à repérer et à cathétériser car le fibroscope est à ce niveau, très souvent chassé dans l'estomac.

- Son aspect

L'aspect de la papille est également variable. . .

Classiquement elle se présente entre les plis circulaires duodénaux comme une sallie plus ou moins importante (parfois à peine marquée) avec à son sommet un orifice. Elle est recouverte par une valvule plus ou moins développée : le capuchon et de sa base part un frein vertical ou 2 freins dessinant entre eux un angle aigu.

Le frein quand il existe constitue un bon point de repère car il est le seul pli vertical du deuxième duodénum. Mais il n'est pas constant.

Après les premières duodénoscopies, sous l'influence de l'école japonaise, on distinguait trois types de papille :

- type papillaire :

C'est l'aspect classique nettement proéminent avec appareil valvulaire typique aisément reconnaissable.

- type hémisphèrique :

moins visible reconnaissable grâce à l'appareil valvulaire en place.

- type plat :

En réalité l'aspect est variable selon le degré d'insufflation du duodénum; elle peut devenir plus saillante sous l'influence des incitations mécaniques. En pratique deux formes nous paraissent importantes à considérer en endoscopie :

- plate : difficile à repérer, mais facile en règle à cathétériser.
- saillante : plus facile à repérer mais plus difficile à cathétériser quand l'orifice est situé juste à son sommet; le cathéter a alors tendance à déraper surtout si la papille est "tonique".

ASPECT DE LA PAPILLE		
papille repérée	425	
papille saillante	350	(82,4 %)
papille plate	75	(17,6 %)

En endoscopie la couleur de la papille facilite également son repérage. Elle est souvent plus rougeatre, plus framboisée que la muqueuse duodénale du voisinage. Une mention particulière est à faire pour la papille "muriforme" saillante, présentant une surface irrégulière, bosselée où chaque dépression peut cacher l'orifice. Le cathétérisme en est difficile.

Si le repérage de la papille est en général aisé, il en est rarement de même de son orifice. Il n'est pas toujours visible. Il peut être situé à son sommet ou dans un de ses quadrants. Il peut être circulaire, fissuraire ou en forme de bouche allongée. Parfois à peine marqué, c'est sa couleur plus sombre ou au contraire plus blanche tranchant sur la papille colorée qui permet de le repérer.

Surtout, fait important pour le cathétérisme sélectif du Wirsung ou du cholédoque, il existe parfois deux orifices. HAND (26) sur les pièces anatomiques trouve un orifice séparé dans 13 % des cas et même, dans 2 % des cas, des papilles séparées pour le cholédoque et le Wirsung. OGOSHI en endoscopie en trouve dans 13,5 % des cas et KASUGAI (27) dans 23,5 %.

Nous avons repéré deux orifices permettant l'opacification secondaire du canal désiré dans 26 % des cas sur 70. Nous les avons donc vus dans plus de 5 % des papilles repérées. Ce pourcentage est faible par rapport aux séries précédentes mais s'explique

par le fait que si dans un premier temps nous avons obtenu le canal demandé, nous n'avons pas ensuite systématiquement cherché le deuxième orifice.

Pour CORDIER la situation respective des orifices est toujours sensiblement la même. C'est en avant et en bas de l'orifice cholédocien qu'il faut chercher le Wirsung. Il est exceptionnel qu'il ne soit pas dans le quadrant antéro-interne.

Les orifices peuvent être accolés en canon de fusil à leur terminaison ou bien séparés par un pont muqueux plus ou moins important.

La grande caroncule peut être surmontée d'une saillie de la paroi duodénale. Elle est créée par la terminaison du cholédoque s'accolant plus ou moins haut à cette paroi avant de s'aboucher à la papille. Quand cette saillie existe, c'est au dessous d'elle qu'il faut chercher la grande caroncule.

La petite caroncule est située au dessus de la grande (en moyenne à 3 cm) sur un plan toujours plus antérieur.

- Sa configuration interne :

"L'ampoule de Vater" parait en fait très inconstante. D'après BAGGENTOSS (28) elle n'existerait que chez 57 % des individus (570 cas sur 1000 étudiés). Sur les 33 cas étudiés personnellement par cet auteur et où existe une ampoule de Vater, il n'y en a que 6 (8 %) où la jonction se fait à 5 mm au moins de l'orifice tandis que dans 13 cas (39 %) la longueur du canal commun est de 4 mm, dans 3 cas (9 %) de 3 mm, dans 11 cas (33 %) de 2 mm.

Pour BARRAYA (29) il existe un canal commun dans 90 % des cas et un abouchement séparé dans 10 % des cas ; le canal commun a un diamètre qui varie de 0 à 2 mm (± 50 %) à pleine ouverture. Sa longueur va de 0 à 3 mm (± 50 %).

Si l'ampoule de Vater existe sa forme a celle " d'une cavité utérine en miniature " (CAROLI). Au fond de celle-ci s'abouchent 2 cornes qui sont l'implantation du cholédoque et du Wirsung rétrécis par le sphincter propre du cholédoque d'une part et le spincter propre du Wirsung d'autre part.

La direction du canal commun continue en général celle du Wirsung.

Ceci explique que l'opacification du Wirsung soit plus souvent réalisée d'emblée que celle du cholédoque (38,5 % des cas contre 27,5 % dans notre série).

Nous n'entrerons pas ici dans le détail de l'architecture musculaire de la papille. Rappelons simplement que chaque canal présente 3 sphincters supérieur, moyen et inférieur, que les sphincters supérieurs peuvent être occlusifs et marquer leur empreinte sur les radios.

Enfin rappelons que les canaux franchissent la paroi duodénale à travers la "fenêtre", orifice ovulaire au niveau de laquelle quelques fibres musculaires sont échangées entre canaux et paroi duodénale. C'est là que s'insinuent les diverticules para-oddiens ou "diverticules de la fenêtre" de ROUX et RETTORI.

II - ANATOMIE RADIOLOGIQUE NORMALE DU PANCREAS

Les dimensions et la morphologie des canaux pancréatiques peuvent varier de façon importante sans pour cela comporter de signification pathologique.

Rappelons que le pancréas dérive embryologiquement de la fusion inconstante de deux ébauches : l'une dorsale drainée par le canal de Santorini, l'autre ventrale drainée par le canal de Wirsung. Ceci explique certaines variations anatomiques.

Le cathétérisme endoscopique du pancréas permet d'opacifier avec une fréquence inégale différents éléments :

- le canal de Wirsung certes
- mais aussi les canaux accessoires dont les plus constants et les plus facilement identifiables sont le canal de Santorini et le canal inférieur de la tête.

- enfin une arborisation plus ou moins complète partant des canaux secondaires.

Le tableau suivant résume nos constatations radiologiques au cours de l'opacification de 204 Wirsung normaux.

Il faut insister sur le fait que ces constatations radiologiques ne correspondent pas toujours à la réalité anatomique car les canaux secondaires ne sont parfois opacifiés qu'au début de l'injection avant que la secrétion pancréatique réactionnelle ait chassé le produit de contraste. Ils ne sont plus visibles si l'on tarde quelque peu à prendre le premier cliché;

OPACIFICATION DU WIRSUNG	300	
WIRSUNG COMPLET	281	
WIRSUNG NORMAL	204	
- Wirsung normal seul	63	
- Wirsung normal + canaux Ilaires	141	
- canaux secondaires sans parenchymographie		66
- parenchymographie complète		45
- parenchymographie incomplète		30

- LE CANAL DE WIRSUNG

Le canal de Wirsung parcourt la totalité du pancréas.

La longueur :

Pour WARTER (30), sur les pièces autopsiques la longueur habituelle oscille entre 14 et 17 mm avec des extrêmes allant de 11 à 23,5 cm.

Pour KASUGAI, à partir de wirsungographies obtenues par cathétérisme endoscopique elle est de 16,2 + ou - 2,5 cm. Nous considérons donc que la longueur moyenne est de 16 cm.

Le diamètre :

Le calibre augmente progressivement de la queue du pancréas à la tête. Le diamètre moyen oscille entre 2 et 4 mm. Il peut augmenter avec l'âge et le diamètre maxima peut aller jusqu'a 6 mm au delà de 60 ans (MILBURN) (31) sans que cela soit pathologique.

KASUGAI donne les chiffres moyens suivants :

- de 1 à 1,7 mm au niveau de la queue.
- de 2 à 2,7 mm au niveau du corps.
- de 2,6 à 3,5 mm au niveau de la tête.

Il remarque pourtant que dans 18,2 % de ses cas le canal de Wirsung a le même diamètre au niveau de la tête et du corps, et dans 18,2 % des cas le diamètre est plus petit au niveau de la tête que du corps. Il n'en demeure pas moins qu'une diminution du calibre céphalique avec dilatation en amont doit faire évoquer avant tout une compression ou une sténose à ce niveau. Il est certain par ailleurs que le diametre trouvé est en relation avec les pressions d'injection du fait d'une certaine élasticité du Wirsung.

Il faut noter deux rétrécissements : l'un constant à sa terminaison où il est cravaté par son sphincter l'autre inconstant au niveau de l'isthme, sans signification pathologique s'il ne s'accompagne pas d'une dilatation notable en amont. Un tel rétrécissement a été retrouvé par BIRNSTINGL (32) dans 7 de ses 150 pancréatographies post mortem. Or dans 6 de ces 7 cas l'examen histologique était normal. Nous même avons constaté 16 fois un tel rétrécissement isthmique avec 8 fois une discrète dilatation fusiforme en amont et en aval que nous n'avons pas considérée comme pathologique.

La forme :

La forme du Wirsung est également variable. On distinguait au début du cathétérisme les formes en S italique, en baïonnette, en ligne brisée ... En réalité la forme échappe à toute systématisation, elle varie d'un individu à l'autre.

Trois coudes sont très fréquemment observés : l'un au niveau de la tête, l'autre à la jonction de la tête et du corps, le dernier à la jonction de l'isthme et de la queue. Mais ils ne sont pas constants et ils sont plus ou moins marqués. C'est cette angulation plus ou moins importante qui conditionne la forme du Wirsung.

La dernière portion caudale du Wirsung peut être ascendante ou descendante. Au niveau du deuxième coude existe parfois une boucle correspondant à la fusion des deux ébauches embryologiques. Sur nos 204 wirsung normaux nous l'avons observé 15 fois.

L'origine du Wirsung au niveau de la queue se fait souvent par la fusion de deux petits canaux. Cette bifidite terminale du wirsung que nous avons observée 122 fois sur 204 (59,8 %), associée au rétrécissement progressif du calibre est un signe important pour s'assurer que l'opacification du wirsung a bien été complète.

Dans sa description KASUGAI distingue le type ascendant (48,5 %) horizontal (26,5 %) descendant (8,8 %) et sigmoidal (16,2 %). La direction d'ensemble du Wirsung nous parait en grande partie conditionnée par le niveau d'abouchement de ce canal au niveau du duodénum.

LES CANAUX ACCESSOIRES

les canaux accessoires se distinguent des canaux secondaires par leur diamêtre legèrement plus gros et leur indivudualisation plus fréquente.

Le canal de Santorini

Est le plus important. Classiquement il débute au niveau du canal de Wirsung et rejoint le deuxième duodénum au niveau de la petite caroncule située en moyenne 3 cm au dessus et en avant de la grande. Son calibre va en diminuant de gauche à droite et il se comporte comme un affluent du Wirsung. Il draine la portion supérieure de la tête et reçoit les affluents de ce territoire selon un dispositif ramifié.

Pour CORDIER et ARSAC sur 15 canaux de Santorini retrouvés par dissection, les 2/3 atteign duodénum mais 6 seulement s'y ouvraient. Une seule fois l'orifice duodénal était le principal et l'extrémité gauche du canal de Santorini n'était réunie au Wirsung que par une grêle anastomose.

Le canal de Santorini peut à l'extrême n'avoir aucune communication avec le canal de Wirsung et drainer ainsi un territoire autonome. Dans ce cas il ne peut évidemment être opacifié lors du cathétérisme de la grande caroncule.

Dans certains cas très rares, le Santorini peut être prédominant et au maximum le Wirsung est réduit à un cordon fibreux non perméable (MILBURN).

KASUGAI trouve un canal de Santorini dans 32,4 % de ses pancréatographies normales. Il mesure en moyenne 2,4 cm de longueur et son diamêtre maximum moyen est de 1,4 + - 0,6. En réalité ce diamêtre est très variable.

Sur nos 141 pancréatographies normales avec opacification des canaux secondaires nous avons opacifié 87 fois le canal de Santorini (61,7 %); 54 fois il partait du deuxième coude du Wirsung, 33 fois son origine se trouvait en aval de ce deuxième coude. 68 fois sur les radiographies il parait aller jusqu'à la paroi duodénale mais 8 fois seulement son diamêtre était plus important à son extrémité duodénale qu'à son origine wirsungienne .

OI a réussi deux fois à cathétériser la petite caroncule. Nous ne l'avons jamais tenté.

Le canal inférieur de la tête

Est le deuxième canal accessoire très nettement individualisable. Il draine la majeure partie du segment de la tête situé au dessous du Wirsung. Sa fréquence est sensiblement la même que celle du Santorini.

Pour CORDIER et ARSAC il est d'autant plus développé que le trajet du Wirsung est plus haut situé dans la tête. Il peut rejoindre le canal pancréatique principal de deux manières : soit directement, soit par l'intermédiaire d'un canal commun avec le Santorini. En cas d'abouchement séparé c'est le canal inférieur qui se termine le plus à droite entre le canal de Santorini et la grande caroncule.

Dans notre série le canal inférieur de la tête était visible 98 fois (69,5 %) 31 fois il rejoignait le canal de Santorini et 67 fois le Wirsung, 28 fois le canal inférieur de la tête était visible alors que le Santorini ne l'était pas.

Nous ne ferons que citer les autres canaux accessoires décrits par CORDIER et ARSAC.

- le canal accessoire du Santorini siègeant dans la partie supérieure gauche de la tête du pancréas et se terminant dans le Wirsung à gauche du Santorini.

- le canal inférieur accessoire situé entre le deuxième duodénum et le canal inférieur de la tête.

- le canal retro-portal qui n'est bien individualisé que quand il existe un segment rétro-portal de la tête du pancréas. Il se porte horizontalement de gauche à droite sur un plan inférieur au canal de Wirsung.

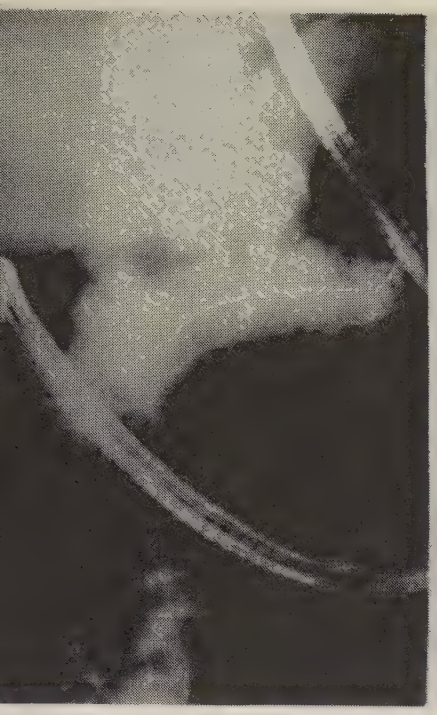

Parenchymographie normale

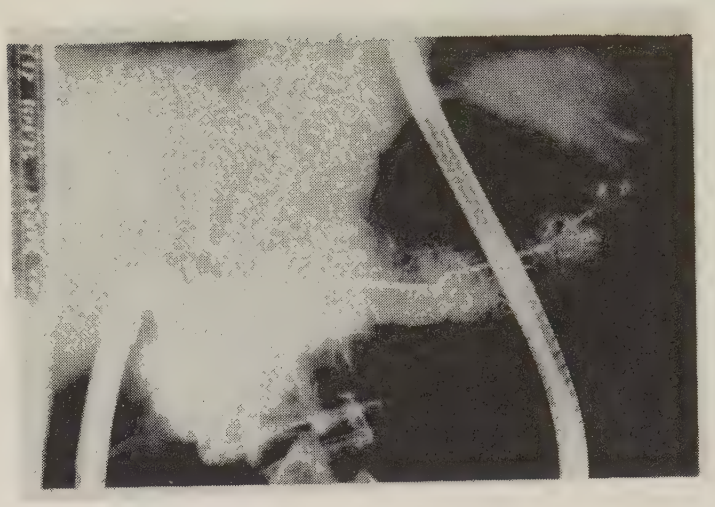

Parenchymographie normale

antorini descendant à la partie
nférieure de la tête puis remontant
ers D2.

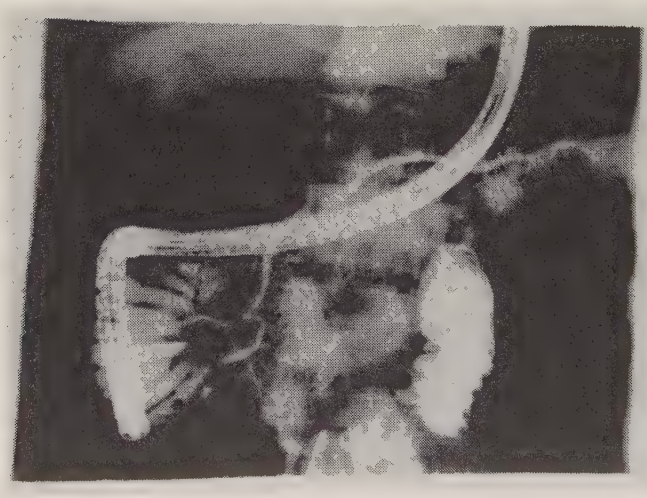

Santorini et canal inférieur de la
tête rejoignant le santorini.

Canal accessoire de la jonction corpéréo-caudale.

Opacification du canal de santorini sans opacification du canal inférieur de la tête.

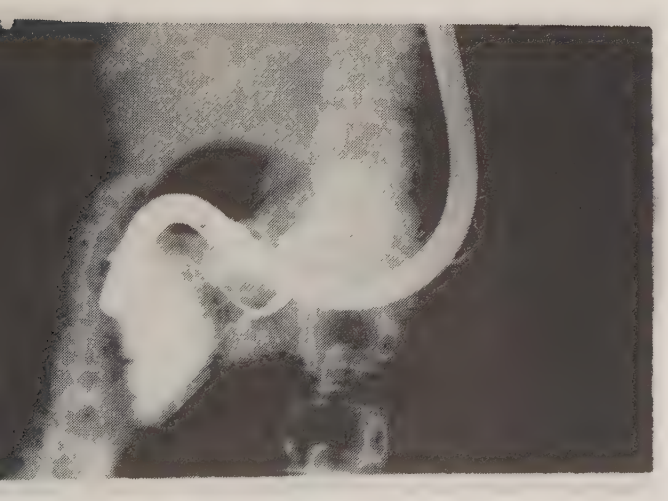

Le canal inférieur de la tête rejoint le canal de santorini.

Abouchement séparé du santorini et du canal inférieur de la tête.

-ANOMALIES PANCREATIQUES-

Pancréas vertical

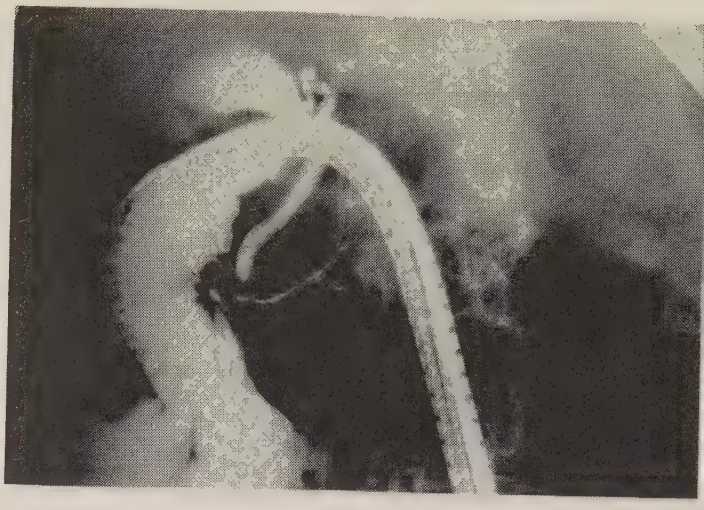

Pancréas hypoplasique

Les canaux accessoires de la tête s'abouchent de façon variable dans le canal de Wirsung donnant ainsi lieu à diverses classifications (ARSAC et CORDIER, CALLAS (33)).

La classification de CORDIER et ARSAC est la suivante :

Type I :

Le canal de Wirsung est haut situé dans la tête du pancréas. Le canal de Santorini est alors peu développé. Le canal inférieur de la tête est volumineux et souvent doublé d'un canal accessoire.

Type II et III :

Le canal de Wirsung est en position moyenne. C'est l'éventualité la plus fréquente.

- II : la terminaison des deux canaux dans le Wirsung se fait séparément.

- III : la terminaison des deux canaux se fait par un canal commun.

Type IV :

Le canal de Wirsung est bas situé dans la tête. Le canal de Santorini est alors très développé tandis que le canal inférieur est absent ou peu important.

CLASSIFICATION DE CORDIER ET ARSAC

Haut

Bas

Moyen

(à canaux séparés)

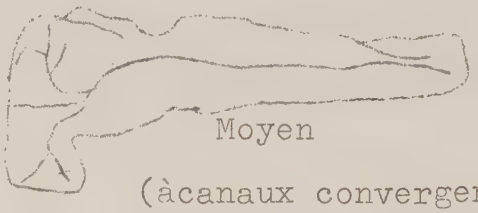

Moyen

(àcanaux convergents)

à canaux dispersés

Il est également à noter que parfois le Santorini descend à la partie inférieure de la tête et décrit une courbe à concavité supérieure en remontant vers le deuxième duodénum. Il croise ainsi le Wirsung. Cet aspect a été observé 22 fois.

LES CANAUX SECONDAIRES

L'arborisation pancréatique des canaux secondaires obtenue par cathétérisme est plus ou moins fournie. Les canaux secondaires s'abouchent dans le Wirsung de façon grossièrement perpendiculaire donnant l'aspect en "myriapode". Ces canaux secondaires sont alimentés par les canaux de deuxième et troisième ordre formant ainsi une arborisation plus ou moins fournie.

On peut opacifier les plus fins canalicules et obtenir une véritable cartographie du pancréas. Quand cette cartographie est très fournie elle noit les canaux secondaires qui ne sont plus identifiables.

Par contre, les canaux accessoires restent le plus souvent visibles surtout quand la cartographie commence à disparaitre.

anomalies

Nous avons observé les anomalies morphologiques suivantes : (voir planche photographique)

- pancréas bifide (2 fois).
- pancréas vertical (2 fois) .
- pancréas annulaire (1 fois) .
- pancréas hypoplasique (1 fois) .

OPACIFICATION DES CANAUX ACCESSOIRES

Canal de Santorini : 87

- partant du deuxième coude de Wirsung : 54
- partant en aval de ce coude : 33
- paraissant aller jusqu'à D2 : 68
- croisant le Wirsung et remontant : 22
- diamêtre aussi important ou plus important au niveau de D2 qu'au niveau du Wirsung : 8

Canal inférieur de la tête : 98

- rejoignant le santorini : 31
- rejoignant le Wirsung : 39
- canal inférieur seul sans Santorini visible : 28

Canal accessoire du Santorini : 6

Canal accessoire du canal inférieur de la tete : 5

Canal retro-portal : 4

Canaux accessoires de la jonction corporo-caudale : 10

OI termine l'examen en 15 minutes dans 55 % des cas. Cathétériser la papille est à la portée de tout endoscopiste. Mais seule une grande expérience permet un pourcentage correct de réussite autorisant à pratiquer cet examen qui doit être utile pour le malade.

II - MOTIF DE LA DEMANDE DU CATHETERISME

Ictères	223
Pancréatopathies connues	52
Pancréatopathies suspectées	88
Recherche du cancer primitif du pancréas	21
Voies biliaires en dehors de l'ictère	55
TOTAL	438
Total des indications biliaires	278 (63,3 %)
Total des indications pancréatiques	161 (36,7 %)

Les indications biliaires dans notre expérience sont donc bien plus fréquentes que les indications pancréatiques.

Par pancréatopathies connues nous entendons les affections du pancréas certaines avant le cathétérisme.

- soit du fait de la présence de calcifications pancréatiques
- soit du fait d'intervention antérieures
- soit du fait d'une symptomatologie clinique évocatrice ayant amené à pratiquer des examens biologique et radiologiques qui ont localisé l'affection au niveau du pancréas sans que sa nature soit connue avec certitude.

Sous le terme de pancréatopathies suspectées nous avons regroupé les malades ayant une symptomatologie évocatrice d'attente pancréatique sans que les examens biologiques et radiologiques aient pu en apporter la certitude avant le cathétérisme.

Dans le cadre "recherche de cancer primitif du pancréas" nous avons regroupé les malades chez qui il existait une adénopathie ou une métastase dont l'histologie pouvait faire évoquer un point de départ pancréatique alors qu'aucune symptomatologie clinique ne permettait de l'évoquer.

III - MODE D'OPACIFICATION INITIAL DES VOIES BILIO-PANCREATIQUES

- Cathétérismes réussis : 392
- Cathétérisme initial du Wirsung seul : 146
- Cathétérisme initial du Wirsung et des voies biliaires dans le même temps : 133
- Cathétérisme initial des voies biliaires seules : 113

Au total l'opacification du Wirsung a été obtenue d'emblée 279 fois.

L'opacification des voies biliaires a été obtenue d'emblée 246 fois.

On constate donc que l'opacification initiale du Wirsung est plus fréquemment obtenue que l'opacification des voies biliaires. De même OI sur 310 cathétérismes obtient 250 "pancréatogrammes" et 134 "cholangiogrammes" dont 117 "pancréatocholangiogrammes".

Mais en cas d'opacification initiale du "mauvais canal" on peut obtenir grâce à divers moyens que nous verrons, une opacification sélective secondaire du canal demandé. Nous avons aussi réussi 70 opacifications sélectives secondaires.

Le total des opacifications devient ainsi :

- Pour les voies pancréatiques :
  - . Wirsung d'emblée : 279
  - . + Wirsung secondaire : 21
  - . Total 300

- Pour les voies biliaires :
  - . voies biliaires d'emblée : 246
  - . voies biliaires secondaires 49
  - . Toatl 295

On arrive donc à obtenir autant d'opacification biliaires que pancréatiques.

Il reste maintenant à déterminer dans quel pourcentage de cas nous avons opacifié le canal demandé.

IV - OPACIFICATION OBTENUES EN FONCTION DES INDICATIONS

Indications de pancréatopathies : 161

- Wirsung d'emblée	:49
- Wirsung + voies biliaires d'emblée	: 50
- Wirsung secondaire	: 21
- Total	120
- Echec global	: 23
- Echec sélectif	: 18

Total des cathétérismes réussis du Wirsung 120 soit 74,5 %.

Indications de cholangiographie : 278

- Voies biliaires d'emblée	: 74
- Wirsung + voies biliaires d'emblée	: 83
- Voies biliaires secondaires	: 49
- Total	206
- Echec global	: 24
- Echec sélectif	: 48
- Total	72

Total des cathétérismes réussies des voies biliaires 206 soit 74,1 %.

En définitive donc si le cathétérisme est réussi dans près de 90 % des cas, nous n'arrivons à opacifier le canal demandé que dans 74,26 % des cas. Mais le pourcentage de duodénoscopies utiles est plus grand car le diagnostic peut être apporté par l'opacification du "mauvais canal". C'est en particulier le fait des affections de la tête du pancréas retentissant sur les voies biliaires. Si nous ne tenons compte que des diagnostics "certains" obtenus par cathétérisme du mauvais canal ou par duodénoscopie simple sans cathétérisme (ampullomes) le pourcentage de succés de l'examen doit être augmenté de 3 % et monte ainsi a 77,20 %.

Si nous tenons compte en plus des renseignements fournis par la duodénoscopie seule (découverte d'anomalies gastriques ou duodénales) on peut dire que cet examen a été utile dans 80 % des 439 cas.

V - DIAGNOSTICS FAITS PAR DUODENOSCOPIES AVEC CATHETARISMES

- diagnostic exact	: 290 (67,1 %)
- pas de diagnostic	: 131
- diagnostic douteux	: 14
- diagnostic faux	: 7

Ce tableau mérite quelques commentaires :

- Par diagnostic exact, nous entendons le cas ou le compte rendu de la duodénoscopie s'est révélé correspondre au diagnostic "de sortie" du malade du service.

- Par "pas de diagnostic" nous entendons les cas où aucun diagnostic n'a pu être porté par notre examen, soit du fait d'un échec global ou sélectif, soit du fait d'une opacification incomplète des voies bilio-pancréatiques d'interprétation parfois difficile.

- Par "diagnostic douteux" nous entendons les cas où le cathétérisme a fait progresser le diagnostic en mettant en évidence une anomalie mais ou la cause précise reste méconnue ou difficile à interpréter. (Exemple : malade ictèrique, le cathétérisme met en évidence une dilatation des voies biliaires mais la cause de cette dilatation reste d'interprétation difficile)

Ce tableau teste non seulement la méthode diagnostiquée mais aussi les capacités d'interprétation de l'équipe. Ceci est évidemment fonction de l'expérience. Certaines erreurs ou certains défauts de diagnostic que nous avons faites au début ne seraient probablement plus faite aujourd'hui.

VI - CAUSES DES ECHECS GLOBAUX

- Causes anatomiques, pathologiques :
  - gastrique : ulcère pylorique (découverte par l'endoscopie) : 2
  - duodénale : Sténose post-bullaire : 3
    Ulcère de D2 : 2
    Compression extrinsèque de D2 : 4
    Ampullome Vatérien : 3
  - pancréatique :
    pancréatite calcifiante de la tête : 3

- Causes anatomiques non pathologiques
  - . papille au bord ou au fond d'un diverticule:5
  - . papille masquée par des gros plis :2
  - . papille tonique, polylobée ou saillante :8
  - . anastomose gastro jejunale (BILROTH II) : :1

- Causes fonctionnelles
  - . hypermotilité et hypersecrétion duodénale :8

- Causes techniques
  - . Panne d'appareillage : 6

AU TOTAL
  - . Papille non vue :14
  - . Papille repérée mais non cathétérisée : 30
  - . Papille cathétérisée sans opacification: 3

Il arrive en effet qu'on ait la certitude endoscopique d'avoir cathétérisé la papille et d'avoir la surprise de ne pas obtenir d'opacification (c'est le cas en particulier lorsqu'il existe une sténose du Wirsung terminal ou un calcul enclavé à la terminaison du cholédoque.

Dans notre expérience nous avons constaté un tel échec dans trois pancréatites calcifiantes. OI ne réussit pas l'opacification 12 fois, alors que le cathétérisme était réussi. Il s'agissait 6 fois de cancers de la tête du pancréas.

COTTON a observé un tel échec devant deux calculs enclavés de l'ampoule de Vater.

D'après l'expérience de SAFRANY (40) en particulier il serait possible de cathétériser les papilles

après anastomose gastro-jejunale type BILROTH II. Nous l'avons essayé une fois, nous avons pu reperer la papille mais n'avons pas réussi à la cathétériser.

Les ampullomes vatériens sont à mettre à part. En effet si parfois le repèrage de l'orifice est difficile devant des tumeurs. Nous considérons surtout maintenant que l'orsque le diagnostic est certain en endoscopie il est parfaitement inutile et peut-être dangereux de pratiquer le cathétérisme. Ce sont donc des échecs "volontaires".

Nous avons eu 6 fois en cours d'examen des pannes d'appareillage (5 fois elles provenaient de l'endoscope, une fois de la radiologie). Les ennuis endoscopiques sont venues 4 fois d'une panne de béquillage et une fois de panne d'étanchéité. Il faut noter que le cathétérisme peut être réussi malgré un endoscope défectueux.

Si on tenait compte de ces pannes d'appareillage, des anomalies gastriques et duodénales rencontrées rendant impossible ou inutile le cathétérisme, des cathétérismes réussis sans opacification, le nombre des "échecs vrais" ne serait plus que de 20 (4,5 %).

VI - CATHETERISMES REUSSIS EN DEPIT DE DIFFICULTES techniques

. papille recouverte par les plis duodénaux ou le capuchon	: 28
. papille saillante ou polylobée	: 8
. papille sur le bord d'un diverticule	: 3
. Total	39

La papille ne peut parfois être repéré qu'en soulevant ou en écartant les plis duodénaux avec le cathéter. C'est surtout le cas des papilles plates ou peu saillantes. Quand elles sont ainsi cachées on comprend la nécessité de ces maneuvres (28 fois).

Les diverticules de D2 facilitent le repèrage de la papille, car c'est souvent à leur niveau qu'il faut la rechercher. Ils n'en constituent pas moins une difficulté du cathétérisme car la papille est alors souvent difficile à centrer, d'autant plus que son sommet est parfois dirigé vers l'intérieur du diverticule. Sur 8 papilles situées au bord ou au fond du diverticule nous n'avons réussi le cathétérisme que 3 fois.

Les grandes caroncules très saillantes avec un orifice situé exactement au sommet sont difficiles à cathétériser. Elles demandent à être parfaitement centrées pour avoir une chance de réussite.

VII - MOYENS TECHNIQUES D'OPACIFICATION SECONDAIRES DU CANAL DEMANDE

(Cathétérisme sélectif) 70 cas.

	Wirsung Secondaire	Voies biliaires Secondaires	TOTAL
Cathétérisme répété sous différents angles	10	26	36 (51 %)
Retrait progressif du cathéter	7	7	14 (20 %)
Orifices séparés	4	14	18 (26 %)
Divers		2 (cathéter droit. anastomose bilio-digestive	2 (3 %)
TOTAL	21	49	70 (18 % de l'ensemble des cathétérisme

Quand au cours du cathétérisme on opacifie initialement le mauvais canal, trois moyens techniques peuvent être utilisés pour le cathétérisme sélectif secondaire.

1) - Si le cathéter est enfoncé très loin on le retire progressivement tout en continuant l'injection de manière à se trouver à nouveau dans un éventuel canal commun bilio-pancréatique.

2) - On recherche attentivement à la surface de la papille deux orifices. Parfois le deuxième orifice n'est pas visible et c'est en essayant de cathétériser systématiquement les autres quadrants qu'on a la surprise de réussir. Il arrive d'ailleurs qu'on repère d'emblée au début du cathétérisme les deux orifices, on injecte alors préférentiellement bien sûr l'un ou l'autre selon l'indication.

3) - Enfin en cas d'échec des méthodes précédentes il faut repérer le cathétérisme en changeant l'angle d'attaque du cathéter par rapport à la papille.

=-=-= En modifiant la situation de l'extrémité du fibroscope.

- pour tenter d'obtenir les voies biliaires on doit être bas situé par rapport à la papille de telle sorte que le cathéter sorte dans l'axe des voies biliaires.
- pour tenter d'obtenir les voies pancréatiques on doit être perpendiculaire par rapport à la papille Le cathéter sort alors dans l'axe des voies pancréatiques.

=-=-= en modifiant la position du malade.

L E S I C T E R E S

I - LE DIAGNOSTIC DES ICTERES

Le diagnostic des ictères cholostatiques est souvent difficile. Même dans les équipes les plus specialisées, il reste des ictères de diagnostic impossible par les moyens habituels.

CAROLI (35) estime que dans 60 à 70 % des cas l'interrogatoire et l'examen clinique suffisent à un diagnostic de certitude. Il reste cependant 30 à 40 % de diagnostics non resolus.

En effet.

- l'hépatite a un début souvent atypique. Les douleurs de l'hypochondre droit sont assez fréquentes, pouvant en imposer pour une colique hépatique. La fièvre pseudo-grippale préictérique est inconstante, elle n'est retrouvée que dans 30 % des cas selon CAROLI. Le syndrome dyspeptique (anorexie, nausée, vomissements) peut se rencontrer au cours de toutes les affections biliaires. Seul la polyarthrite aiguë préicterique aurait une valeur quasi-formelle. Mais la triade préictérique de l'hépatite (migraine, urticaire, arthralgie) n'a été observée que dans 40 % sur 150 observations chez ce même auteur. Surtout, l'hépatite peut évoluer d'emblée ou secondairement sur un mode cholestatique défini cliniquement par un ictère important avec prurit, biologiquement par une augmentation des lipides sanguins, par la rétention pigmentaire et des phosphatases alcalines.

- Dans l'ictère d'origine lithiasique, la douleur peut être absente (exceptionnellement il est vrai), la fièvre n'est pas toujours de type angiocholitique, la chronologie classique (douleur, fièvre, ictère) peut être inversée.

- Les ictères d'origine néoplasique, s'ils évoluent le plus souvent sur un mode continu, sans rémission, peuvent parfois être d'intensité variable, voire même transitoirement récessifs. Ils peuvent être douloureux ; ils peuvent être fébriles. L'examen clinique est de grande valeur quand il montre un foie manifestement anormal ou une grosse vesicule de stase. Mais le foie peut ne pas être évocateur et les grosses vésicules sont bien rares.

Ainsi, les cartes sont-elles souvent brouillées et on comprend la nécessité dans près de 40 % des cas, voire plus chez les équipes non spécialisées, d'avoir recours aux examens complémentaires.

Les examens biologiques n'apportent pas souvent les réponses demandées. Soit qu'ils aient été pratiqués trop longtemps après le debut de l'ictère et la symptomatologie biologique est alors ininterprétable; les signes de cytolyse en particulier peuvent avoir régressé. L'antigène Australia, s'il est retrouvé, est un argument important pour le diagnostic d'hépatite, mais son absence n'élimine pas ce diagnostic.

On voudrait bien alors disposer d'examens radiologiques des voies biliaires. Mais la cholecystographie orale et la cholangiographie intra veineuse standarts ne sont pratiquement d'aucune utilité dans les ictères. Seuls les ictères à bilirubine inférieure à 40 mg avec une B.S. P. pas trop perturbée, peuvent parfois en bénéficier. Même en période de régression de l'ictere, (et l'on sait que tout ictere qui régresse ne doit pas être considéré comme guéri avant d'avoir bénéficié d'une radiographie des voies biliaires) l'opacification des voies biliaires n'est pas toujours possible. Encore faut-il ne pas oublier d'avoir recours aux clichés tardifs (les voies biliaires ne s'opacifiant parfois que tardivement) et surtout aux cholangiographies sous perfusion continue, qui permettent d'opacifier les voies biliaires dans plus d'1/3 des cas, si la bilirubine n'est pas superieure à 50 mg. Bien entendu, tout ictère aura bénéficié auparavant d'une radiographie d'abdomen sans préparation à la recherche d'une lithiase et d'un transit oeso-gastro-duodenal étudiant en particulier le cadre duodénal.

Quand tout a échoué, les espoirs se reportent sur la laparoscopie, examen de routine en pratique et sur l'opacification des voies biliaires soit par voie transcutanée transhepatique, soit par ponction vésiculaire sous contrôle laparoscopique qui sont, elles, des méthodes d'exception.

LA LAPAROSCOPIE :

C'est une méthode merveilleuse pour le diagnostic de certaines maladies, telles les cirrhoses, les metastases hepatiques ...,remaniant la surface du foie.

Mais elle n'est pas toujours realisable du fait de troubles de la coagulation en particulier. Elle a ses échecs quand des adhérences empêchent d'observer correctement la surface hépatique ou le lit vesiculaire. Enfin et surtout, dans le diagnostic des ictères, elle n'est pas toujours d'interprétation facile. Certes, il est des cas évidents (gros foie vert avec grosse vesicule de stase) mais chaque paramètre doit être discuté.

1) - la règle de chromo-diagnostic n'est pas 100 % valable.

. le foie peut être vert dans les hépatites cholestatiques (8 sur 17 dans la these de FLEURET (36) de Bordeaux, 3 cas sur 28 pour P. NICOLAU (37).

. Il peut être de couleur pratiquement normale dans les obstacles mecaniques quand la cholostase n'est pas intense.

2) - L'état de la vésicule ne peut pas toujours être apprécié de façon correcte. Son aspect peut de plus être trompeur. Dans la thèse de FIEVET :

- Deux vesicules normales, petites ou flasques sur 10 étaient associées à un obstacle (un cancer du pancréas, une oddite).

- Neuf vesicules grosses ou tendues sur 17 ne correspondaient à aucun obstacle de la voie biliaire principale (3 hépatites, 3 cirrhoses, 2 lithiases vésiculaires, une cholecystite).

L'aspect laparoscopique de la vésicule était donc 11 fois sur 27 en contradiction avec le diagnostic.

Il est bien évident, cependant, que le pourcentage de diagnostics positifs apporté par la laparoscopie est fonction de l'experience de l'endoscopiste. Mais quand elle est restée dans l'incertitude, on était amené à demander soit la laparotomie exploratrice, soit l'opacification des voies biliaires par voie transhépatique ou transvésiculaire.

LA CHOLANGIOGRAPHIE SOUS CONTROLE LAPAROSCOPIQUE :

La cholangiographie laparoscopique a été réalisée dès 1942 par ROYER (38) qui l'a largement utilisée en clinique, sans aucun accident mortel. La méthode a été utilisée par d'autres auteurs mais dans des séries plus limitées (HEGSTROME et Coll. 1953 (39), CAROLI et Coll. 1954, [illegible]) GILBERTINI et Col. 1970 (41), TRAISSAC et GRATADOUR 1972).(42)

Le malade est préparé comme pour la laparoscopie normale. Sous contrôle de la vue, l'aiguille est introduite soit dans le fond de vésicule selon la technique de ROYER, soit quelques centimètres plus haut selon la technique de cholangiographie transhépatique vésiculaire d'après BARRECHE et MURATORI. Après aspiration de la bile, on injecte le produit de contraste ... La progression de l'opacifiant est directement contrôlée par radioscopie televisée et les cliches sont pris au cours des differentes phases d'opacification. On peut encore mieux suivre la progression sous radiocinéma (CAROLI). A la fin de l'examen, le contenu vésiculaire est à nouveau vidé par aspiration.

GILBERTINI, à la suite de l'examen, pratique l'électrocoagulation de l'orifice d'entrée et introduit sous contrôle laparoscopique un drain dans la loge sous-hepatique. Ce drainage permet de contrôler un eventuel cholepéritoine.

En effet, le risque essentiel de cet examen est la persistance d'un ecoulement biliaire par le point de ponction. Il est particulièrement fréquent en cas d'obstacle mécanique sur les voies biliaires (8 cholepéritoines sur 17 obstacles découverts par TRAISSAC, 2 cholepéritoines sur 14 obstacles pour GILBERTINI) malgré l'électrocoagulation systématique du point de ponction. On peut voir également angiocholite, phlegmon vésiculaire, nécrose vésiculaire, surtou en cas de lithiase vésiculaire méconnue.

Aussi cette méthode est elle contre indiquée en cas de grosse vésicule tendue (risque important de cholepéritoine) en cas de lithiase vesiculaire (risque d'infection). Elle n'est pas toujours réalisable (vésicule mal visible ou absente). Enfin, elle doit en pratique précéder immédiatement l'intervention si un obstacle mécanique est découvert.

Elle n'est donc indiquée qu'en cas de forte suspition d'hépatite cholestatique ou en pré-opératoire immédiat.

L'OPACIFIANT ET LA VOIE TRANSHEPATIQUE :

Elle a été réalisée pour la première fois par HUARD et XUAN DO HOP en 1937 (43), puis reprise par CARTER et SAYPOL (44) à partir de 1952. La ponction par voie antérieure cherche à atteindre le lobe gauche : épigastrique haute au ras de la xyphoïde ou sous-costale droite, exposant à une plaie du hile ou à une ponction vésiculaire. La ponction latérale selon VALERA-FUENTES passe, sous anesthésie locale, au bord supérieur de la 10 ème côte sur la ligne axillaire antérieure. En 1960, PRIOTON (45) proposait la ponction extra-péritonéale du foie par voie postérieure. L'aiguille dirigée en avant et légèrement vers le haut, au bord supérieur de la 11 ème côte droite, à 4 travers de doigt en dehors de la ligne interépineuse traverse successivement le cul de sac pleural droit, le diaphragme et pénètre dans le foie par le ligament coronaire à droite de la veine cave inférieure. Apres ablation du mandrin de l'aiguille, on introduit un cathéter souple, de petit calibre qui permet tout en recherchant un canal biliaire dilaté d'éviter les traumatismes lors des mouvements respiratoires. Après découverte d'un canal dilaté, la bile est aspirée et l'opacifiant injecté.

Mais cette méthode a ses inconvénients (que l'utilisation de la voie postérieure et du catheter tendent a réduire) et ses limites.

INCONVENIENTS

Le tableau suivant résume les complications observées par différents auteurs.

	nombre de cas	décès	cholepéritoine	hématome sous-capsulaire	hémorragie intra-péritonéale	pneumothorax ou pleurésie	hémobilie	infection bactérienne	total
TURNER (46)	115		5	2	0	1			8
ITCHIE (47)	54		4	2	0	0	1	0	7
LECHA (48)	20		0	0	0	0	1	0	1
BLETE (49)	40		2	0	0	0	0	0	2
AMES (50)	104		2						2
EDEMIR (51)	17		1						1
LEMA (52)	107		5			1		4	10
RIOTON	55	2	2			1			5
RAISSAC	15		1		1				2
LARD (53)	58		1	1		1			3
OTHLIN (54)	79		4		4 2 bénigne			1 abcès du foie	9
TOTAL	564	2	27	5	5	4	2	5	50

Soit au total 8,86 % de complications.

Il faut faire remarquer que certains, intervenant systématiquement en cas d'obstacles dans les quelques heures qui suivent l'examen, ne tiennent pas compte dans leurs complications des cholepéritoines découverts en per-opératoire. Les complications septiques ont été particulièrement fréquentes dans certaines statistiques non publiées.

LIMITES :

L'examen n'a de grande chance d'être positif que si le cathéter rencontre des voies biliaires dilatées. Mais parfois l'examen n'est pas probant même s'il existe un obstacle extra-hépatique.

	Nombre de malades	SUCCES cholostase extra-Hép.	SUCCES cholostase intra-Hép.	ECHECS cholostase intra-Hép.	ECHECS cholostase extra-Hép.
LEKETE	40	35	0	2	3
TURNER	115	79	10	23	3
LITCHIE	54	35	5	7	7
LECHA	20	13	1	4	2
AMES	104	54		39	8
RIOTON	55	35		14	11
RAISSAC	15	15		0	0
IARD	58	49	2	4	3
OTAL	461			93	37

Ainsi dans trente sept cas de cholostase extra-Hépatique sur 461, l'opacification par voie transcutanée transhépatique fut un échec.

Le tableau suivant emprunté a EVANS (55) confirme cette notion.

PATIENTS EXAMINES PAR CHOLANGIOGRAPHIES TRANSCUTANEE TRANSHEPATIQUE

DIAGNOSTIC	TOTAL	SUCCES 74 %	ECHEC 26 %
Maladie Calculeuse	27	17	10
Cancer du Pancréas	50	43	7
Métatases Hépatiques	17	12	5
Cancer de l'ampoule de Vater	8	8	0
Cancer des Voies Biliaires	9	8	1
Hépatite	8	4	4
Cancer de la vésicule	8	5	3
Pancratite Chronique	1	0	1
Infiltration Leucémique du foie	1	0	1
Cirrhose du foie	3	0	3
Plaie des Voies Bilaires	13	10	3
Cholangite	3	2	1
Métastases pancréatique d'origine gastrique	1	1	0
Atrésie Biliaire chez 1 enfant	1	0	1
TOTAL	150	110	40

Aussi, méthode contre indiquée en cas de troubles de la coagulation, la cholangio transcutanée transhépatique n'a de grande chance d'opacifier les voies biliaires que si celle-ci sont dilatées à l'endroit de la ponction.

Par ailleurs, l'échec de la méthode ne signifie pas forcément l'absence d'obstacle. Ces limites s'ajoutent donc à ses inconvénients que l'intervention immediate dans les heures qui suivent, contribuent à réduire.

En définitive, certains gastro-entérologues préféraient encore la laparotomie exploratrice avec les dangers qu'elle comporte au cours des ictères à l'utilisation de ces deux examens. La question est de savoir si la duodénoscopie à la possibilité de les supplanter.

Il faut pour cela :

- que le pourcentage d'opacification réussies soit plus important.

- que le pourcentage d'accidents soit plus faible.

LL - R E S U L T A T S D E L A D O D E N O S C O P I E

D A N S L E S 2 2 3 I C T E R E S

I - DIAGNOSTIC DEFINITIFS DES 223 ICTERES

- Hépatites	: 66
- Lithiase cholédocienne	: 34
- Lithiase vésiculaire avec ou sans oddite	: 16
- Cancers des voies biliaires	: 21
- Ampullomes	: 11
- Plaies des voies biliaires	: 7
- Cancers du pancréas	: 14
- Pancréatites	: 13
- Ictères de causes diverses	: 41

Nous entendons par diagnostics définitifs les diagnostics de "sortie" posés dans les différents services d'où venaient les malades. Ils sont étayés par l'intervention dans 49 % des cas, le contrôle autopsique dans 5 %, des controles radiologiques probants ou des arguments histologiques; biologiques dans les autres cas. Nous verrons en passant en revue les différentes étiologies, les criteres diagnostiques retenus.

La duodénoscopie avec cathétérisme est demandée dans les ictères "difficiles" là où les méthodes habituelles de diagnostic sont en échec du fait d'un tableau clinique atypique et d'examens complémentaires non probants ou trompeurs.

Tableau clinique atypique ou trompeur

Nous verrons pour chaque étiologie le mode de début et son caractère évocateur ou non. Nous avons classé schématiquement le mode d'apparition de l'ictère en :

- début hépatitique

Par début hépatitique nous entendons les ictères précédés moins de 15 jours auparavant par un syndrome fébrile pseudo-grippal avec asthénie, parfois par des arthralgies des migraines ... avec biologiquement des transaminases que nous considérons comme évocatrices quand elles sont plus de 10 fois supérieures à la normale.

- début lithiasique

Par début lithiasique nous entendons les icteres précédés à court terme (mais pas forcément dans les 24 heures) de douleurs importantes de l'hypocondre droit avec fièvre de type angiocholitique et frissons. En réalité si on s'en tient aux critères de CaROLI : douleurs précédents de moins de 24 heures l'ictère, plusieurs devraient être classés dans les ictères de début atypique.

- début néoplasique

Par début néoplasique nous entendons les ictères survenus insidieusement, sans douleurs ni fièvre, ni syndrome de type hépatitique mais s'accompagnant d'une altération de l'état général.

- début atypique

Nous entendons les citeres dont la symptomatologie initiale n'est évocatrice d'aucune affection soit parce que les signes de la série lithiasique et hépatitique par exemple sont intriqués, soit parce que la symptomatologie exacte du début est impossible à determiner.

C'est en effet une des difficultés du diagnostic des ictères; le malade analyse mal ou se souvient mal du mode de début ou encore raconte une histoire inexacte après avoir été influencé par divers interrogatoires médicaux.

Examens complémentaires non probants ou trompeurs

Ceci peut être le fait tant de la biologie que de la radiologie, de la laparoscopie, de la scintigraphie. Nous détaillerons chaque fois les résultats de ces examens.

Aux termes de ces étapes diagnostiques la certitude diagnostique n'était jamais acquise dans les ictères qui nous ont été confiés.

L'intérêt du cathétérisme est alors en cas de réussite, d'éviter la laparotomie exploratrice inutile ou au contraire de pousser à l'intervention s'il existe un obstacle extra-hépatique.

II - OPACIFICATIONS OBTENUES PAR DUODENOSCOPIE AVEC CATHETERISME

. Echecs globaux : 24 (mais 3 diagnostics certains par duodénoscopie seule)
. Echecs sélectifs : 36 (mais 4 diagnostics certains obtenus par opacification pancréatique)
. Opacification des voies biliaires : 71,7 %.

III - POURCENTAGE DE DIAGNOSTICS OBTENUS

- Diagnostics exacts : 153 (68,6 %)
- Pas de diagnostic : 58
- Diagnostic douteux : 10
- Faux diagnostic ; 2

IV - LA LAPAROSCOPIE DANS NOS ICTERES

	hépatites	lithiases cholédoque	lithiase vésiculaire	ampullomes + cancer biliaires	cancers du pancréas	autres	TOTAL
gnostic certain probable	11	2	0	3	8	10	34
de diagnostic	17	5	6	12	1	7	48
gnostic faux	8	6	2	3	1	6	26
ec	3	1	1	3	3	2	13
AL	39	14	9	21	13	25	121

En définitive sur 121 laparoscopies :

- diagnostics certains ou probables : 28 %
- pas de diagnostic : 39,6 %
- diagnostic érroné : 21,4 %
- échec : 11 %

Nous reverons en détail les résultats pour chaque étiologie.

La laparoscopie dans nos ictères n'a donc apporté que 29 % de diagnostics exacts. On peut faire remarquer :

. que les laparoscopies ont été effectuées dans des services différents et que les laparoscopistes n'ont pas tous la même expérience.

. que nos ictères sont très particuliers car s'ils nous ont été confiés c'est parce que les examens habituels et en particulier la laparoscopie n'apportait pas la certitude diagnostique.

Cela explique peut-être que le pourcentage de diagnostics exacts soit loin d'approcher ceux de certaines équipes (ETIENNE et coll.)

Nous pensons cependant que la laparoscopie doit rester un examen presque de routine dans les ictères difficiles et qu'elle doit si elle est possible précéder le cathétérisme.

Néanmoins on se souviendra qu'elle expose à de nombreuses erreurs même dans le diagnostic entre cholostase intra et extra hépatique et que de toutes façon elle ne permet que rarement d'affirmer la nature précise et le siège exact de l'obstacle. Elle n'observe que les retentissements en amont de l'obstacle, seules les radiographies permettent de voir cet obstacle.

V - LA SCINTIGRAPHIE HEPATIQUE A L'OR COLLOIDAL DANS NOS ICTERES

Elle a été faite 46 fois. Nous reverrons en détail les résultats à propos de chaque étiologie.

Nous avons relevé les interprétations faites par les radio-isotopistes.

Elle a permis le diagnostic exact de l'étiologie de l'ictere 14 fois. (cirrhose ou tumeur hépatique)

Dans 11 cas elle était normale et ne fut d'aucun secours pour le diagnostic.

Surtout elle aurait pu induire en erreur 21 fois :

- 3 fois le diagnostic de cirrhose fut porté. Il était exact mais il existait en plus un obstacle extra-hepatique.

- 8 fois elle montre des images lacunaires en fait inexistantes. En particulier lors des dilatations importantes des voies biliaires intro-hepatiques, on peut voir des zones lacunaires intra parenchymateuses en règle médianes ou paramédianes.

- 10 fois il existait une fixation splénique et rachidienne ou un foie hétérogène qui ne correspondait pas à une cirrhose. Ceci fut observé en particulier dans 7 hépatites.

Ainsi la laparoscopie et la scintigraphie sont souvent en défaut. L'artériographie n'a été que rarement faite chez nos ictériques ce qui ne permet pas une comparaison correcte.

Enfin dans notre serie nous relevons que dans 11 cas d'obstacle extra-hépatique les transaminases étaient élevées de maniere significatives (supérieures a 10 fois la normale). Une telle augmentation n'a donc pas de valeur absolue en faveur du diagnostic d'hepatite.

HEPATITES

Nous avons vu 66 hépatites avec ictère de diagnostic difficile. L'examen a été demandé essentiellement pour deux raisons :

- soit début atypique ou trompeur

- soit évolution sur un mode prolongé cholostatique amenant à discuter secondairement l'hypothese d'un obstacle extra hépatique.

Le diagnostic d'hépatite a été définitivement admis quand la démonstration de l'absence d'obstacle sur les voies biliaires a pu être faite, soit par duodénoscopie avec cathéterisme, soit en cas d'échec du cathétérisme après regression de l'ictere, par radiographie classique des voies biliaires.

I - METHODE

Six de ces hépatites survenaient chez des malades cholecystectomisés.

Le contecte de debut de la maladie était :

- hépatitique : 24 fois
- lithiasique : 5 fois
- néoplasique : 15 fois
- récidivant : 1 fois
- atypique : 21 fois

Si les ictères à début hépatitique ont été cathétérisés c'est parce que l'évolution apportait des éléments anormaux.

- 17 fois elles évoluaient sur un mode cholostatique et même hypercholostatique

- 7 fois des examens complémentaires créaient un doute diagnostique en particulier 5 fois la laparoscopie avait fait évoquer à tort un obstacle extra-hépatique devant un foie vert et une vésicule flasque. 2 fois c'est l'apparition secondaire d'une hyperleucocytose qui a motivé l'examen.

Enfin il faut noter que 3 de ces ictères survenaient chez des malades cholécystectomisés.

Parmi les ictères à début "lithiasique" aucun n'avait initialement de transaminases élevées de façon significative.

Biologie

L'intensité de l'ictère au moment du cathétérisme était variable :

- bilirubine totale inférieure à 50 mg : 9
- bilirubine comprise entre 50 et 200 mg : 40
- bilirubine supérieure à 200 mg : 17

Parmi les 9 hépatites dont la bilirubine était inférieure à 50 mg deux seulement avaient subi une tentative d'opacification des voies biliaires par des procédés classiques. Les 2 fois la voie biliaire ne put être opacifiée de façon satisfaisante.

On peut regretter que ces 9 ictères n'aient pas bénéficié d'une tentative de cholangiographie par perfusion intraveineuse prolongée avant le cathétérisme.

Au moment du cathétérisme les transaminases étaient :

- normales dans 25 cas
- non significatives (c'est à dire comprises entre la normale et 10 fois supérieures à la normale) dans 30 cas.
- évocatrices (c'est à dire supérieures à 10 fois la normale) dans 11 cas.

Parmi ces 11 hépatites avec "transaminases évocatrices".

- 4 avaient eu un début hépatitique typique.
- 5 un début atypique
- 1 un début lithiasique
- 1 un début néoplasique

et la laparoscopie avait donné les résultats suivant :

- diagnostic certain : 2 (il s'agissait dans les 2 cas d'ictères a début atypique)
- diagnostic erroné : 1
- pas de diagnostic : 4
- pas de laparoscopie : 4 dont 2 chez des cholécystectomisés

Dans ces 66 hépatites l'antigène Australia a été recherché 52 fois. Il ne fut retrouvé dans aucun cas.

Radiologie

Deux malades avaient subi avant le cathétérisme des tentatives d'opacification par voie transcutanée transhépatique. Ce furent deux échecs, aucun n'a eu de tentative d'opacification par voie transvésiculaire.

La scintigraphie hépatique à l'or colloïdal a été faite 11 fois. Elle fut :

- normale : 4 fois
- anormale : 7 fois

4 fois en l'absence de cirrhose il existait une fixation splénique importante

3 fois l'aspect hépatique était hétérogène

La scintigraphie au rose bengale n'a été faite que 2 fois.

Une fois l'élimination du produit se faisait normalement.

Dans l'autre cas l'élimination était anormalement lente, avec absence de visualisation de l'élimination biliaire.

La laparoscopie a été pratiquée 39 fois.

Ses résultats sont les suivants :

- diagnostics certain : 11
- diagnostics faux : 8
- pas de diagnostic : 17
- échecs : 3

Les diagnostics érronés se détaillent comme suit :

- 5 fois il existait un foie vert, augmenté de volume et une vésicule flasque.

- 2 fois au contraire le gros foie vert s'accompagnait d'une vésicule augmentée de volume et tendue.

- 1 fois le diagnostic de cholécystite a été porté.

Enfin 7 malades ont éte opérés :

- Deux d'entre eux, alors que le diagnostic exact avait été porté lors de notre examen, ont subi une cholécystostomie et sont tous deux décédés dans les suites post opératoires : l'un d'hémorragies digestives diffuses, l'autre dans un tableau de coma hepatique.

Deux échecs de notre examen, l'un d'entre eux ayant d'ailleurs fait une pancréatite après le cathétérisme.

- Deux malades porteurs d'une lithiase vesiculaire. La verification per-operatoire a confirmé l'intégrité de la voie biliaire principale.

- Un hématome vésiculaire sur lequel nous reviendrons dans le chapitre des accidents.

II - RESULTATS DU CATHETERISME

Pourcentage d'opacification des voies biliaires :

- échec global : 4
- échec sélectif : 13
- opacifications des voies biliaires : 49 (74,2%)

Pourcentage de diagnostics exacts portés lors du cathétérisme :

- diagnostic certain et exact : 46 (69,6%)
- diagnostic certain avec anomalie vésiculaire : 3
- pas diagnostic : 17

Les 3 anomalies vésiculaires sont les suivantes :

- 2 lithiases vésiculaires avec voie biliaire principale normale.
- 1 hématome vésiculaire avec voie biliaire principale normale.

III - CONCLUSIONS

Dans ces hépatites de diagnostic difficile (en tout cas non porté de façon certaine par les méthodes habituelles) la duodénoscopie a permis le diagnostic exact et certain dans 69,6 % des cas en montrant l'intégrité de la voie biliaire principale et des voies intra-hépatiques. Il n'y a eu aucun diagnostic erroné. Lorsqu'il existe une lithiase vésiculaire avec voie biliaire principale normale le mécanisme de l'ictère est difficile à préciser.

Dans les suites du cathétérisme il n'y a eu qu'une seule fois une légère remontée des transaminases d'ailleurs très transitoire. Il y a eu un accident septique survenu dans des circonstances très particulières (surinfection d'un hématome vésiculaire). Nous pensons que le risque infectieux est pratiquement négligeable quand les voies biliaires sont normales. A notre connaissance, il n'y a jamais eu d'hépatite transmise par l'intermédiaire du duodénoscope.

Nous n'avons pas reporté ici le détail de la biologie des formes cholostatiques et hypercholostatiques car tel n'est pas notre sujet.

Signalons simplement que dans 3 cas le cholestérol total était supérieur à 10 g par litre et les lipides totaux supérieurs à 50 g par litre.

Ainsi ces hépatites de diagnostic difficile bénéficient d'un nouveau moyen diagnostique de grande efficacité.

IV - OBSERVATIONS

Mme E .... 51 ans a subie une cholecystectomie en 1968. A l'occasion de douleurs de l'hypocondre droit le diagnostic de cholesterolose avait été porté. A l'intervention pas de calculvésiculaire; vésicule "fraise". A la radiomanométrie biliaire passage à 6, résiduelle à 4, le cholédoque est normal. Tout va bien pendant 3 ans.

Le 16 Décembre 1971 état subfébrile; le 17 : fièvre à 40 °, avec frissons. Le 21 Janvier 1972 douleurs de l'hypocondre droit bloquant la respiration, puis apparition et accentuation progressive d'un ictere sans fievre. A l'examen clinique d'entrée dans le service, il existe une hépatomégalie fermé mesurant 14 cm sur la ligne mamelonaire, des lésions de grattage dues a un prurit. Il n'y a pas de splénomégalie.

Biologie

Il n'y a pas eu d'examens biologiques au départ de l'ictère. Les examens ont été effectués plus de 15 jours après le début de celui-ci : Bilirubine totale 195mg / l - bilirubine conjugée 125 mg/l - phosphatases alcalines : 66 unitées internationales - cholestérol total 2,85 gr/l - transaminases SGPT 22 miliunités - NFS 3 800 000 globules rouges, 5 100 globules blancs avec 66 % de ploynucléaires neutrophiles, lymphocytes 27.

Un premier taux de prothombine le 14/2/72 était a 33 %. Sous l'influence de la vitamine K 1 le taux de la prothrombine le 16/2/72 est à 100 %. L'antigène Australia est négatif.

Radiographie

- abdomen sans préparation : pas de lithiase visible.
- transit oeso-gastro-duodénal normal.
- pas de tentative d'opacification des voies biliaires.

Laparoscopie le 22/2/73

L'examen de la cavité péritonéale sera considérablement géné par l'existance d'adhérences développées en regard du foie de telle sorte que l'exploration des deux lobes sera difficile et limitée.

Le lobe droit du foie est vu à travers une "fenêtre" adhérentielle: sa coloration est claire, sa surface rendue légerement irrégulière par de la capsulite. On ne peut cependant préciser ni son volume, ni l'état de son bord inférieur.

En s'inserant à travers les adherences médianes on verra parcontre beaucoup mieux le lobe gauche du foie. Celui-ci est tracté a la paroi antérieure par des adhérences et l'examen portera donc sur sa face inférieure. Celle-ci est manifestement mouchetée, verdâtre, parcontre le bord inférieur ne semble pas épaissi.

L'ictere continue à foncer progressivement jusqu'au 25/2/72, date de la duodenoscopie avec cathétérisme, qui montre que les voies biliaires sont strictement normales.

Dans les suites l'ictere a complètement et spontanément régressé.

T U M E U R S D E S V O I E S B I L I A I R E S

Nous avons examiné 24 tumeurs des voies biliaires, toutes ictérigères sauf trois.

I - MATERIEL

Répartition des tumeurs par étages :

- cancers des voies biliaires intra-hépatiques : 2
- cancers du hile : 11
- cancers de la vésicule propagés au hile : 5
- cancers de la vésicule : 3
- cancers du pédicule : 3

malades ictériques : 21

Le mode de début de l'ictère avait été considéré comme :

- hépatitique : 1 fois
- lithiasique : 2 fois
- néoplasique : 12 fois
- atypique : 6 fois

Au moment du cathétérisme l'intensité de l'ictere était variable :

- bilirubine totale inférieure à 50mg : 0
- bilirubine totale comprise entre 50 et 200 mg : 14
- bilirubine totale supérieure à 200 mg : 7

Importance de la dénutrition depuis le début de la maladie :

- inférieure à 5 kg : 7
- entre 5 et 10 kg : 3
- supérieure à 10 kg : 2
- non notée : 4

A l'examen clinique il existait :

- une hépatomégalie : 21 fois
- une grosse vésicule : 2 fois
- un prurit : dans 14 cas

Biologie

Au moment du cathétérisme les transaminases étaient :

- normales : 7 fois
- non significatives : 11 fois
- évocatrices (supérieures à 10 fois la normale) : 2 fois.

L'antigene Australia recherché 9 fois était 9 fois absent.

Les foctoprotéines recherchées 6 fois étaient 6 fois absentes

Radiologie

Les radiographies conventionnelles des voies biliaires n'ont été pratiquées que 3 fois. Ce furent 3 échecs.

L'artériographie avant la duodénoscopie n'avait été faite que 3 fois :

- 1 fois elle fut interprétée comme étant normale
- 1 fois le diagnostic exact de métastases hépatiques fut porté mais la tumeur primitive resta ignorée.
- 1 fois le diagnostic érroné de kyste hydatique fut porté devant une zone ovasculaire intra-hépatique...

Aucun de ces malades n'avaient subi de tentatives d'opacification des voies biliaires par voie transcutanée transhépatique ou par voie transvésiculaire.

La laparoscopie a été pratiquée 17 fois.

- échecs : 2
- diagnostic certain : 3
- diagnostic érroné : 2
  hepatite 1 fois
  vésicule normale 1 fois; il existait en fait a l'intervention une très grosse vésicule tendue.
- pas de diagnostic : 10

Il faut dire que le diagnostic de foie de cholostase avait tout de méme été porté les 10 fois. Mais on n'avait aucune notion du siege exact de l'obstruction.

La scintigraphie à l'or colloïdal fut faite 6 fois :

- diagnostic érroné : (1 cas) kyste hydatique
- pas de diagnostic : (2 cas) En fait dans ces deux cas le diagnostic de cirrhose qui avait été évoqué était exact mais il existait une tumeur associée.
- anomalies réelles :
  métastases hépatiques : 2 cas
  augmentation de l'encoche vésiculaire : 1 cas.

malades non ictériques : 3

Il s'agit dans les 3 cas de la vésicule, deux s'accompagnaient de métastases hépatiques.

Le troisième était très particulier du fait de l'existence simultanée d'un cancer de la vésicule, d'un cancer du pancréas et d'un polype dégénéré du deuxième duodénum.

La duodénoscopie avec cathétérisme a été réussie les trois fois.

II - RESULTATS DU CATHETERISME

Pourcentage d'opacification des voies biliaires :

- échec global : 2
- échec sélectif : 3
- opacification des voies biliaires : 19

Interprétation des radiographies obtenues :

- diagnostic exact et certain : 16 (66,6 %)
- diagnostic douteux : 2
- diagnostic érroné : 1
- pas de diagnostic : 5

Le diagnostic érroné est dû à une opacification partielle du cholédoque interprété comme échec technique en raison d'une panne transitoire de télévision. Il existait en réalité une stenose complète du cholédoque.

Les deux diagnostics douteux sont liés à un arrêt sur le cystique sans opacification vésiculaire qui faisait hésiter entre lithiase du col et tumeur vésiculaire

Aspects observés suivant le siege de l'obstacle :

- Cancers des voies intra-hépatiques : 2
  sténose complète des voies intra-hépatiques droites : 1
  sténose incomplète sur 2 cm du canal hépatique gauche avec dilatation sus-jacente : 1

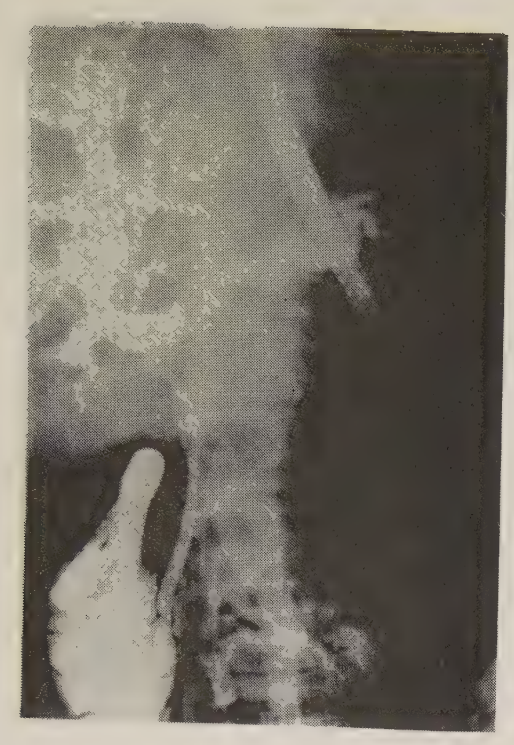

Cancer du Hile :
stenose incomplète

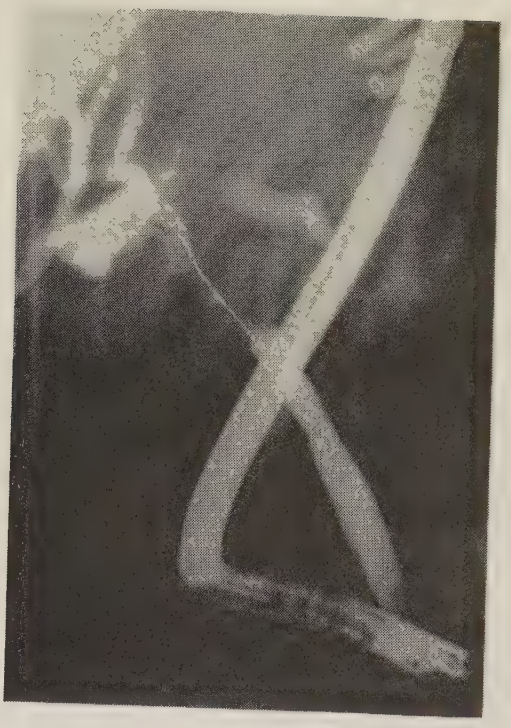

Cancer du Hile :
sténose incomplète

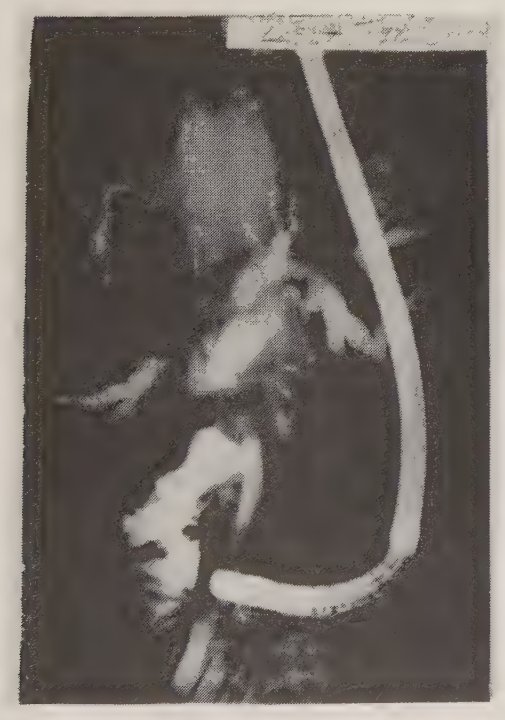

Cancer du Hile :
sténose incomplète, absence d'eau
pacification de la région sténosée.

Cancer du Hile :
sténose complète.

- Cancers de la vésicule : 8
  a) échec : 1 cas
  b) sténose complète de la voie biliaire principale avec absence d'opacification vésiculaire : 1 cas
  c) sténose incomplète de la voie biliaire principale avec absence d'opacification vésiculaire : 4 cas
  sténose incomplète de la région hilaire avec dilatation sus-jacente : 2 fois
  (dans ces cas la zone rétrécie est opacifie sur les radiographies)

Absence d'opacification de la région hilaire mais dilatation sus-jacente témoignant de la filtration du produit de contraste à travers une zone retrécie : 2 fois. (Dans ces cas la zone stricturale n'est pas visible).

d) Vésicule non opacifiée avec métastases hépatiques : 2

- Cancers du hile : 11
  échec sélectif ou global : 3
  sténose complète a la partie haute du canal hepatique : 3
  sténose incomplete des branches du trépied biliaire supérieur : 3
  absence d'opacification au niveau du hile avec cholédoque normal en dessous et dilatation sus-jacente : 2

- Cancers du pédicule : 3

échec : 1
sténose complète : 1
sténose incomplète avec dilatation sus-jacente:1

Parmi ces 24 malades, 17 ont à l'heure actuelle subi une intervention; 4 sont décédés sans avoir été opérés.

III - COMMENTAIRES

La duodénoscopie avec cathétérisme a permis le diagnostic exact dans 66,6 % des cas.

Toutes les tumeurs des voies biliaires que nous avons examinées étaient ictériques à l'exception de trois. Dans ces trois cas il s'agissait de cancer de la vésicule mais avec métastases hépatiques deux fois.

Si l'on tient compte des ampullomes, les tumeurs des voies biliaires sont responsables de 14,3 % de nos 245 ictères.

Le diagnostic de ces tumeurs est souvent difficile en préopératoire. On ne peut en effet compter sur les radiographies conventionelles des voies biliaires (cholécystographie orale, cholangiographie intraveineuse).

Dans le cadre des tumeurs vésiculaires en particulier, la statistique du service de CH.DEBRAY à ce sujet est éloquente (56) un seul cas de tumeur vésiculaire fut reconnu radiologiquement sur 52 observations. Dans la même statistique le diagnostic ne fut affirmé avant la chirurgie ou l'autopsie que 6 fois sur 52.

La laparoscopie peut être d'un grand secours mais il est rare qu'elle localise exactement le siège de l'obstruction. L'opacification par voie transvesiculaire sous controle laparoscopique n'est guère possible ici (vésicule flasque, vésicule tumorale ou encore vésicule trop tendue exposant au cholépéritoine).

Seule l'opacification par voie transcutanée transhépatique permettait jusqu'ici le diagnostic précis du siège de l'obstruction. Elle n'est en pratique tentée qu'en milieu chirurgical.

Avec la duodenoscopie apparait une chance de faire en préoperatoire, le diagnostic exact du siège et peut être une chance de faire un diagnostic plus précoce. Les images radiologiques sont proches de celles observées lors des radiographies per-opératoires.

Elles se résument à 3 types :

- stenose complète.
- sténose incomplète.
- défaut segmentaire d'opacification.

sténose complete

Se traduisant par l'arrêt de l'opacification de la voie biliaire. Cette sténose peut être brutale, sur-

venant sur un cholédoque dont les parois restent paralleles jusqu'au niveau de la sténose; elle peut au contraire être précédée d'une zone rétrécie avec des bords cholédociens qui convergent de manière plus ou moins régulière réalisant un aspect de spicule ou en flamme de bougie. Ces détails doivent être observés avec précision car en cas d'arrêt complet de l'opacification par voie rétrograde il se pose une question fondamentale : s'agit-il d'un obstacle vrai organique ou s'agit-il d'une erreur technique? - L'opacification peut être incomplète soit du fait d'une injection préférentielle dans le canal de Wirsung, soit en raison d'une fuite duodénale trop importante le cathéter étant juste au bord de la papille. Il est donc important de noter la position du catthter. Si l'extrémité de celui-ci est vue à l'intérieur même du cholédoque il s'agit d'un obstacle organique.

Un obstacle complet en l'absence d'intervention récente sur les voies biliaires traduit une lésion cancéreuse des voies biliaires.

Sténose incomplète

La voie biliaire au dessous de l'obstacle est de calibre normal puis brutalement elle se retrécit avec des bords irréguliers. Au-dessus de l'obstacle les voies biliaires sont dilatees.

Pour CAROLI la signification d'une sténose incomplète au niveau du hile n'est pas univoque. Elle peut traduire soit une lésion bénigne (retrécissement d'origine inflamatoire) soit un cancer diffus de type linitique. Dans notre pratique la sténose incomplète hilaire était

plus souvent dûe à une sténose cancéreuse qu'à une sténose bénigne.

A l'étage pédiculaire la sténose incomplète est plus volontiers liée aux sténoses bénignes par pédiculite; mais un de nos cancers pédiculaire se traduisait par un aspect de sténose incomplète.

- DEFAUT SEGMENTAIRE D'OPACIFICATION

C'est la peut-être une image radiologique plus particulière au cathétérisme rétrograde. En dessous de l'obstacle la voie biliaire est normale puis on note un défaut d'opacification lié au fait que le produit de contraste en hyperpression filtre trop rapidement a travers la zone sténosée pour que cette filtration puisse être saisie par les radiographies standards.

Au-dessus de la zone tumorale le produit de contraste peut à nouveau stagner dans les voies biliaires dilatees. Ce défaut segmentaire d'opacification a une signification équivalente aux sténoses complètes observees en transcutanée transhépatique ou en radiomanometrie peropératoire. Elle traduit en règle une lésion cancéreuse.

- LE SIGNE CONSTANT DANS NOTRE SERIE DE 8 CANCERS DE LA VESICULE

a été l'absence d'opacification de la vésicule. Il faut exiger cette opacification au cours du cathétéris-

me avant d'affirmer l'integrité des voies biliaires. Elle ne se fait parfois que tardivement bien après l'opacification des voies intra-hépatiques. L'absence d'opacification sur les clichés tardifs est un signe de grande valeur On recherchera alors, si la voie biliaire principale est normale, des images de sténose des canalicules biliaires intra-hépatiques juxta vésiculaires témoignant d'un envahissement du lobe droit.

En cas de défaut d'opacification de la vésicule il peut être difficile de trancher entre cancer vésiculaire et calcul enclavé dans le cystique. Le probleme ne se pose guère en cas d'extention néoplasique au niveau du hile ou en cas de métastases hépatiques. Il se pose de façon plus aigu en cas d'obstacle vésiculaire isolé. Il faut alors analyser soigneusement les caractères de l'arrêt, régulier cupuliforme en cas de calcul, grignoté avec bords irréguliers en cas de sténose néoplasique.

IV - OBSERVATION

Madame B... 50 ans. Pas d'antécédents particuliers hormis une intervention pour kyste de l'ovaire en 1952.

L'ictère est apparu progressivement 3 semaines avant le cathétérisme, sans syndrome préictérique, sans prurit préalable, sans crise douloureuse de hypocondre droit, sans fièvre ni frissons. Cet ictère s'est accentué progressivement. A l'examen le foie est modérément augmenté de volume, lisse et incolore sans splénomégalie.

La laparoscopie montre un foie de cholostase à surface régulière. La vésicule n'a pu être examinée car masquée par un rideau adhérentiel.

BIOLOGIE

Bilirubine totale à 120 mg/l;
Bilirugine conjugée 90 mg/l;
phosphatases alcalines à 40 unités B.R.;
les transaminases sont normales.

RADIOLOGIE

Abdomen sans préparation ; pas d'anomalies.
Transit oeso-gastro-duodénal normal.

DUODENOSCOPIE : le 31/3/72

Il existe une image d'amputation au niveau du cholédoque, au niveau d'implantation du cystique. On ne voit ni la vésicule ni le cystique. Dilatation importante de la ramure intra-hépatique.

Conclusion : aspect des voies biliaires compatible avec le diagnostic de cancer de la convergence biliaire

INTERVENTION le 11/4/72

L'exploration de la région sous-hépatique montre qu'il existe un cancer de la vésicule qui s'étend dans le pédicule hépatique.

Anastomose du canal du segment 3 dilaté sur anse en Y et gastro-entérostomie.

Suites opératoires immédiates satisfaisantes.

LITHIASE DE LA VOIE BILIAIRE PRINCIPALE

Nous avons examiné 39 lithiases de la voie biliaire principale, dont 34 en période ictérique. Nous allons surtout détailler les lithiases avec ictères.

I - LITHIASE DE LA VOIE BILIAIRE PRINCIPALE AVEC ICTERES : 34

Matériel

12 d'entre elles survenaient chez des malades déjà cholecystectomisés.

Le mode de début de l'ictère était variable.

- hépatitique : 1
- lithiasique : 13
- néoplasique : 2
- récidivant : .2
- atypique : 16

Les ictères de début atypiques ne peuvent être systématisés tant le mode de début est variable :

1) crise de colique hépatique typique isolée. Ictère un mois après sans douleurs ni fièvre.

2) douleur de l'hypocondre droit suivi deux jours après d'ictere, mais sans fièvre.

3) douleur épigastrique atypique, sans fièvre, précédant de deux jours l'ictère.

4) montée thermique brutale à 39° avec frissons suivie d'ictère mais pas de douleur.

5) fièvre à 38° puis apparition d'un ictère au bout de 24 heures, mais les douleurs de l'hypocondre droit sont à peine marquées.

6) Ictère d'intensité variable évoluant depuis 15 mois sans douleurs mais avec fébricule intermittante.

7) Ictère suivi de fievre à 38°, mais sans douleurs.

8) douleurs de type biliaire sans fièvre mais 5 jours après le début d'ictère.

9) épisode douloureux de type biliaire avec fievre mais l'ictère ne survient que 15 jours plus tard.

10) douleur typiquement biliaire 8 jours avant l'apparition de l'ictère, pas de fièvre.

11) douleur de l'hypocondre droit suiv 48 heures après l'ictère, sans fievre.

12) douleur atypique épisodique depuis 4 mois sans fievre, puis apparition de l'ictère.

13) douleur épigastrique atypique avec fièvre suivi deux jours apres d'ictère.

14) douleur typiquement biliaire sans fièvre mais l'ictère ne survient que 10 jours plus tard et cette fois sans douleur.

15) fievre entre 38° et 39° suivie d'ictère au bout de 3 jours, mais pas de douleur.

16) douleur de l'hypocondre droit, fébricule a 38°, asthenie céphalées, puis ictère 4 jours plus tard.

Au moment du cathétérisme l'ictere était d'intensité variable.

- bilirubine totale inferieure à 50mg dans 14 cas
- bilirubine totale comprise entre 50 à 200 mg dans 16 cas
- bilirubine supérieure à 200 mg dans 4 cas.

Chez les 14 malades possédant un taux de bilirubine inférieure à 50 mg, les radiographies conventionelles des voies biliaires ont été tentée 10 fois.

- voie biliaire principale non vue dans 8 cas.
- voie biliaire principale opacifiée avec probabilité mais non certitude de lithiase dans 2 cas.

Une tentative d'opacification par voie transcutané transhépatique et une tentative de cholangiographie transvésiculaire ont été des échecs.

Au moment du cathétérisme le taux des transaminases était variable.

- normale : 13
- non significative : 13
- évocatrices : 4
- 4 fois le taux des transaminases n'a pas été retrouvé dans les dossiers.
- 20 fois la numération formule montre une hyperleucytose avec polynucléose.

L'antigène Australia a été recherché 18 fois, il fut toujours negatif.

La laparoscopie a été pratiquée 14 fois :

- diagnostic probable : 2
- diagnostic erroné : 6
- pas de diagnostic : 5
- échec : 1

Les "faux" diagnostic portés sont les suivants :

- "poussée d'ictère" sur cirrhose : 2
- hépatite : 3
- cancer du hile : 1

La scintigraphie hépatique a l'or colloïdal a été faite 4 fois :

- normale : 2
- anormale : 2

Une lacune du lobe gauche ne correspondant a aucune anomalie operatoire.

Encoches au bord supérieur du foie.

20 fois il existait une lithiase vésiculaire associée. Deux fois la vesicule ne contenait pas de calculs. Rappelons que 12 malades étaient cholecystectomisés.

évolution :

- intervention : 30
- pas d'intervention : 4

Le refus de l'intervention a été motivé deux fois par le trop mauvais état général du malade et deux fois par l'existence d'une cirrhose associée en poussé évolutive. Nous pensons que dans ces cas le cathétérisme n'avait alors aucune utilité et n'aurait pas dû être proposé. Un tel examen ne doit être pratiqué que si on est près à faire le geste operatoire qui s'impose s'il révèle un obstacle sur la voie biliaire.

Résultats du cathétorisme

1) pourcentage d'opacification des voies biliaires :

- échec global : 5 (dont un calcul enclavé dans l'ampoule de Vater)
- échec sélectif : 2
- opacification des voies biliaires : 27 (79,4%)

2) pourcentage de diagnostics exacts :

- diagnostic exact et certain : 24 (70 %)
- diagnostic douteux : 3 (2 fois en rapport avec une technique radiologique insuffisante)
- diagnostic erroné ; 0
- pas de diagnostic : 7

II - LITHIASE DE LA VOIE BILIAIRE PRINCIPALE EN DEHORS DE L ICTERE : 5

Un malade a eté vu au décours d'une crise d'angiocholite avec subictère. La cholangiographie intraveineuse avait montré des voies biliaires dilatées sans lithiase visible. La cholangiographie retrograde a pu affirmer la présence de calculs vésiculaires et cholédociens.

Les 4 autres malades avaient tous subi une cholecystectomie pour lithiase vésiculaire (dont trois avec lithiase associée de la voie biliaire principale)

- Dans un cas il s'agissait d'une lithiase susjacente à une sténose cholédocienne en rapport avec une plaie per-opératoire de la voie biliaire principale.

- Une fois il s'agissait d'une anastomose choledoco-duodénale. Le cathétérisme a été fait par l'anastomose . Il existait plusieurs calculs du cholédoque intra-pancréatique responsables des crises d'angiocholite.

Chez ces 4 malades le cathétérisme a montré l'existence de calculs résiduels de la voie biliaire principale. Une fois cependant la cholangiographie intraveineuse avait au paravant fait soupçonner cette lithiase cholédocienne. Mais les voies biliaires intrahépatites n'avaient pas été opacifiées. Chez ces malades aucune laparoscopie n'avait été faite ni aucune scintigraphie à l'or colloïdal.

III - COMMENTAIRES

La duodénoscopie avec cathétérisme a permis le diagnostic de lithiase cholédocienne dans 72 % des cas.

Les 3 diagnostics douteux sont en rapport deux fois avec une technique radiologique insuffisante (voies biliaires dilatées sans calcul visible, mais les tomographies n'ont pas été pratiquées). Dans un cas d'ictère typiquement lithiasique le cathétérisme montrait une petite image lacunaire juxta-ampullaire. Au dessus, la voie biliaire principale n'était pas dilatée. Nous avons conclu à l'existance d'un petit calcul cholédocien mais l'intervention a montré une voie biliaire principale normale sans calcul. S'agit-il dans ce cas d'une migration spontanée du calcul ou d'une erreur de diagnostic (bulle d'air) ? Le mode de début de l'ictère n'était évocateur de lithiase que dans 13 cas sur 34.

16 de ces 39 lithiases cholédocienne survenaient a des malades déja cholecystectomisés.

A noter que dans ces icteres d'origine lithiasique les transaminases étaient évocatrices (supérieures a 10 fois la normale) dans 4 cas.

Les images radiologiques observées par cathétérisme sont dans l'ensemble identiques à celles vues par les méthodes habituelles : images lacunaires de dimension de situation, de forme (arrondies, quadrangulaires, en diabolo, ...) variables.

Elles peuvent être logées a l'aise dans un cholédoque très dilaté. Elles sont alors mobiles et peuvent être déplacées lors de l'injection du produit opaque. Nous ne les avons jamais vues, cependant aller se bloquer dans les voies intrahépatiques.

Si le calcul est gros, il peut remplir tout le diamètre du cholédoque. La filtration du produit de contraste entre les parois choledociennes et le calcul peut être difficile. Elle est au mieux suivie sous contrôle magnétoscopique.

A l'extrême il existe un arrêt complet (arrêt complet cholédocien observé 4 fois). Cet arrêt est en règle caractéristique par son aspect cupulliforme et l'absence de retrécissement de la voie billiaire principale en regard de l'obstacle. "C'est un arrêt en pleine dilatation" s'opposant ainsi au retrecissement tumoral.

Dans notre experience toutes les lithiases s'accompagnaient d'une dilatation des voies biliaires. On pourrait cependant observer exceptionellement des lithiases sans dilatation (CAROLI).

En pratique cependant les images lacunaires dans un choledoque non dilaté doivent faire éliminer avant tout l'injection malencontreuse de bulles d'air. On les évite

en purgeant attentivement le cathéter avant son introduction dans la papille et en les chassant avec un soin particulier de la seringue d'injection. Le diagnostic entre bulles d'air et calculs ne se pose pas en cas de lacune d'aspect géométrique, triangulaire, quadr angulaire, voir en amande, par contre il peut-être très difficile en cas de lacunes parfaitement arrondies. Les bulles d'air sont souvent multiples, elles affectent souvent une disposition en chapelet.

Les limites des calculs sont en général régulières, mais il peut arriver qu'elles soient irrégulières, bourgeonnantes, pseudotumorales. Il s'agissait alors plus de sable cholédocien entassé dans le bas cholédoque de calculs vrais.

Sous l'influence du morphinomimétique utilisé pour la prémédication on peut observer une image pseudo-lacunaire en cupule renversée du bas cholédoque. Cette image est artificiellement crée par la fermeture du sphincter cholédocus-propius. Elle disparait alors ce sphincter se relache.

L'existence d'un calcul enclavé du bas cholédoque peut être une des causes d'échec du cathétérisme.

En pratique cependant le cathétérisme est une excellente méthode de mise en évidence de la lithiase de la voie biliaire principale quand les procédés classiques ont échoués. La découverte d'une lithiase par le cathétérisme devrait imposer l'intervention dans les 48 heures.

IV - OBSERVATIONS

M.N... 73 ans, pas d'antécédents particuliers connues. Le 11/1/72 apparition d'un ictère accompagné de douleurs épigastriques de prurit. Pas de fièvre. L'examen montre une hépatomégalie de 14 cm. Il existe une lame d'ascite? L'ictère regresse spontanement.

Le 13/4/72 recidive de l'ictère toujours accompagné de douleurs épigastriques sans fièvre. On retrouve le gros foie ferme pas de splenomegalie. Pas de recidive de l'ascite.

Biologie le 2/5/72

- Bilirubine totale 80 mg directe : 56
- Phosphatases alcalines 13,4 unités BODANSKI
- Lipides totaux 10,10 g/l
- Cholestérol total - 3,35 g/l
- Transaminases SGPT 35 unités internationales à l'électrophorèse protides totaux 89 g/l, hypergammaglobulinémie : 29 g/l
- BSP : 15 ème minute : 60 % 45ème minute : 36 %
- Amylasémie normale
- NFS globules rouges : 4 260 000, globules blancs 8 900

Laparoscopie le 20/1/72

Le lobe gauche du foie est pale avec de petites granulations et parait cirrhotique, mais son bord inférieur est gros. On ne voit pas la vésicule qui est encapuchonnée d'épiploon.Pas de signe de carcinose péritonéale. Au total il semble s'agir d'une poussée ictèrique chez un cirrhotique.

Duodénoscopie avec cathétérisme le 10/5/72

Il existe une dilatation très importante de toutes les voies biliaires avec de nombreuses images lacunaires. Il s'agit d'un empierrement calculeux du cholédoque.

Les suites de la duodénoscopis sont bonnes. Le malade a été opéré. Il existait effectivement un empierrement calculeux du cholédoque et pas de cirrhose. Anastomose cholédoco-duodénale, cholécystectomie. Suites opératoires satisfaisantes.

LITHIASES VESICULAIRES

Nous avons examiné 27 lithiases vésiculaires isolées sans lithiase de la voie biliaire principale, 16 d'entre elles étaient ictérigènes.

I - MALADES ICTERIQUES : 16

Matériel

Le mode de début de l'ictere a été considéré comme :

- lithiasique : 6 fois
- néoplasique : 2 fois
- atypique : 8 fois

4 fois les douleurs étaient de siège épigastrique.
3 fois la fievre était absente.
1 fois il n'existait aucun symptomes douloureux
1 hyperthermie à 38,5 et une hyperleucocytose.

Au moment du cathetérisme l'intensité de l'ictère etait variable :

- bilirubine totale inférieure à 50 mg : 7 fois
- bilirubine totale comprise entre 50 à 200 mg : 8 fois
- bilirubine totale supérieure à 200 mg : 1 fois

A l'examen clinique on notait :

- une hépatomégalie : 10 fois
- un prurit : 8 fois
- une grosse vésicule : 1 fois. Il s'agissait d'un hydrocholécyste.

Biologie

Les transaminases au moment du cathétérisme etaient :

- normales : 7
- 2levees de maniere non significative : 9

L'antigène Australia recherché 7 fois fut 7 fois négatif.

Il existait une hyperleucocytose : 11 fois

Radiologie

L'abdomen sans préparation avait montré 5 fois l'existence d'une lithiase vésiculaire radio-opaque.

La cholangiographie intra veineuse a été tentée dans 8 cas. Les 6 fois la voie biliaire principale ne put être opacifiee.

La laparoscopie a été faite 7 fois.

- échec : 1
- diagnostic probable : 1
- diagnostic érroné : 1
- pas de diagnostic : 5

Le faux diagnostic porté a été celui de tumeur intra-hépatique en fait inexistante a l'intervention.

Parmi les 5 cas "sans diagnostic" la vésicule a été considérée les 5 fois comme étant normale.

La scintigraphie hepatique à l'or colloïdal a été faite 2 fois. Les 2 fois il existait des anomalies intra-hépatiques.

- une lacune de fixation dans la région hilaire (il existait en fait une énorme distention des voies biliaires dans cette région)
- une diminution de fixation du lobe droit qui ne correspondait à aucune lésion organique.

Evolution

14 malades sur 16 ont été opérés.

Resultats du cathétérisme

Pourcentage d'opacification des voies biliaires :

- échec global : 3
- échec sélectif : 1
- opacification des voies biliaires : 12

Pourcentage de diagnostics exacts :

- diagnostic exact : 12
- pas de daignostic : 4

Caractéristiques des opacifications biliaires :

- voies biliaires complètes : 7
- voies biliaires incompletes : 5

5 fois la vésicule ne put être opacifiée.

II - MALADES NON OPERES : 11

Matériel

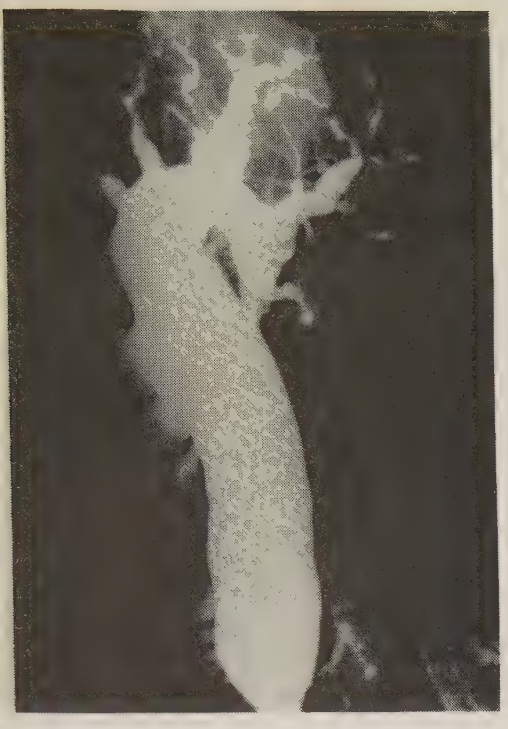

ddite sans lithiase choledocienne

Calcul enclavé du cystique

lcul cholédocien "en diabolo"

Calculcholédocien pseudo-tumoral

Motif d'indication du cathétérisme

- voies biliaires en dehors de l'ictère : 7
- pancréatopathies suspectees : 4

L'abdomen sans préparation ne montrait dans aucun cas des calculs dans l'aire vésiculaire. Il existait par contre une fois des calcifications pancréatiques.

Les radios classiques des voies biliaires avaient montré :

- 2 fois une lithiase vésiculaire
- 4 fois une vésicule exclue
- 5 fois la voie biliaire principale était dilatée, la vésicule biliaire injectée sans calculs visibles.
- 3 fois la voie biliaire principale ne put être opacifiée.

La laparoscopie a été tentée une seule fois, la vésicule ne put être vue. A noter qu'il existait 4 fois une pancréatite associée. 8 malades ont été opérés.

Résultats du cathétérisme

Pourcentage d'opacification des voies biliaires:

- échec global : 2
- échec sélectif : 1
- opacification des voies biliaires : 8
- Diagnostics exacts : 8

Les voies biliaires obtenues l'ont été de façon complete : 6 fois, de façon incomplète : 2 fois (les deux fois la vésicule n'était pas opacifiée)

III - COMMENTAIRES

La duodénoscopie avec cathétérisme a permis le diagnostic exact dans 71 % des cas.

Les aspects radiologiques sont identiques a ceux observés au cours des radiographies classiques. Il faut noter cependant la relative fréquence de l'absence d'opacification vésiculaire (7 fois sur 20 opacifications des voies biliaires). Le cystique est alors le plus souvent opacifié sur une partie de son trajet et il existe un arrêt net cupuliforme sur le calcul.

L'étiologie des ictères au cours de la lithiase vésiculaire isolée peut prêter à discussion. Dans notre série il existait :

- 4 fois une oddite associée (vérifiées en radiomanométrie per-operatoire)
- 5 fois un calcul enclavé dans le cystique pouvait venir comprimer le cholédoque.
- 2 fois une cirrhose
- mais 5 fois aucune cause de l'ictère n'a pu être décelée. S'agissait-il d'une hépatite de rencontre, d'une microlithiase migratrice ? d'infection des voies biliaires à partir du foyer vésiculaire ? Nous ne pouvons apporter de reponse.

IV - OBSERVATIONS

Madame D... 85 ans. Pas d'antécédants particuliers. L'ictère est apparu progressivement sans douleur ni fievre. Il existe depuis un mois quand elle entre le 3/3/72 à l'hopital.

A l'examen d'entrée : hépatomégalie de 15 cm sur la ligne mamelonaire, température à 38° ; pas de prurit; pas de grosse vésicule palpable.

Biologie :

Bilirubine totale à 68 mg/l; phosphatases alcalines 1265 miliunités (N:85) transaminases SGOT : 125 (N : 40); protides totaux 66 g/l; gamma globulines 14 g/l, albumines 32g/l; taux de prothrombine 80 % ; antigène Australia négatif ; foetoprotéines négatives ; NFS : 8500 globules blancs.

Radiologie

Cholangiographie : voie biliaire principale non opacifiée TOGD : normal

Artériographie : dans le territoire hépatique on ne note aucun aspect pathologique vasculaire en faveur d'un processus tumoral

Laparoscopie

"Le foie est augmenté de volume dans son ensemble. Mais il existe au niveau de la partie supéro-externe de la face antérieure du lobe droit une très nette voussure régulière à surface lisse, légèrement congestive dépressible de façon régulière à la palpation. Cette voussure évoque une formation kystique, la vésicule biliaire est scléroatrophique, très dure à la palpation scintigraphie hépatique à l'or colloïdal.

Foie de petite dimension dont la forme est atypique et la position située nettement au dessous du rebord costal. La masse palpable vue à la laparoscopie est antérieure. Elle est décelée seulement sur l'incidence de face antérieure. Elle capte peu la radioactivité. Il pourrait s'agir d'un processus mitotique qui devrait être vérifié par une scintigraphie à la séléno méthionine.

La scintigraphie à la séléno méthionine donne une image pratiquement identique à celle obtenue avec l'or colloïdal

A la duodénoscopie avec cathétérisme, énorme dilatation de la voie biliaire principale et des voies intra hépatique; rétrécissement filiforme du cholédoque intra-mural avec image en cupule; vésicule petite et lithiasique.

Dans les suites de l'examen accentuation de la fièvre.

L'intervention 3 jours plus tard confirme l'existence d'une lithiase vésiculaire mais la voie biliaire principale ne contient pas de calculs. Il existe simplement une oddite qui est à elle seule responsable de cette énorme dilatation. Pas de tumeur hépatique.

Cette malade est décédée dans les suites opératoires. Nous y reviendrons dans le chapitre des complications.

P A N C R E A T I T E S A V E C I C T E R E

13 de nos pancréatites étaient ictèriques. Dans 12 cas sur 13 la pancréatite était responsable de l'ictère. Dans 1 cas il existait une cirrhose associée et le cholédoque pancréatique était normal, sans dilatation sus jacente.

L - MATERIEL

Antécédents

- pas d'antécéants : 4
- éthylique : 5
- pancréatite chronique connue : 3
- pancréatite aigue : 1

Mode de début de l'ictère.

- hépatitique : 0
- lithiasique : 1
- néoplasique : 3
- récidivant : 1
- atypique : 4

Dans 4 cas il existait des douleurs épigastriques franchement évocatrices de pancréatite.

Intensité de l'ictère au moment du cathétérisme

- bilirubine totale inférieure à 50 mg : 5
- bilirubine totale entre 50 et 200 mg : 6
- bilirubine totale supérieure à 200 mg : 2

Importance de la dénutrition

- minime : 3
- moyenne : 3
- majeure : 2
- non précisée : 5

Il existait du prurit dans 3 cas.

L'examen clinique montrait

- une hépatomégalie : 8 fois
- une grosse vésicule : 1 fois

Biologie

Taux des transaminases au moment du cathétérisme :

- normales : 5
- non significatives : 7
- supérieures à 10 fois la normale : 1

Antigène Australia

- positif : 0
- négatif : 8

Amylasémie

- normale : 2
- élevée : 4
- non dosée avant le cathétérisme : 7

Radiologie

Transit oesogastro-duodénal

- normale : 6
- anomalies gastriques : 1
- anomalies post-bulbaires : 3 (élargissement du cadre duodénal)
- non faite : 3
- Radios classiques des voies biliaires : 6
- voie biliaire principale non vue : 6

Aucune tentative d'opacification par voie transcutanee transhépatique ou par voie transvésiculaire n'a été faite.

Arteriographies : 3

- normales : 2
- anomalies pancréatiques : 1 (artères hépatiques et gastro-duodénales refoulées et irrégulières font conclure à un cancer du pancréas).

Laparoscopie : 3

- diagnostic exact : 0
- diagnostic erroné : 1 (clair, alors que le taux de bilirubine était a 231 mg)
- pas de diagnostic : 2

Scintigraphie hépatique a l'or colloïdal : 3

- normale : 1
- fixation splénique et rachidienne : 1 (diagnostic exact de cirrhose associée)
- anomalie hépatique : 1 (défaut de fixation dans la région hilaire qui ne correspondent à aucune tumeur à l'intervention)

II - RESULTATS DE LA DUODENOSCOPIE AVEC CATHETERISME

Résultats du cathétérisme

- échec global : 2
- échec sélectif : 2
- opacification des voies biliaires : 9

Interprétation radiologique du cathétérisme

- diagnostic certain et exact : 10
- diagnostic faux : 1 (cancer du pancreas)
- pas de diagnostic : 2

Aspect radiologique des voies biliaires

- normal : 1
- sténose complète : 2
- sténose incomplète : 6

Evolution après duodénoscopie

- intervention : 8
- sans intervention : 5

III - COMMENTAIRES

Au cours des 13 icteres par pancréatite, la duodénoscopie avec cathétérisme a permis le diagnostic exact dans 10 cas.

Les aspects radiologiques observés sont identiques à ceux déjà connus en particulier grace aux radiomanometries per-operatoires.

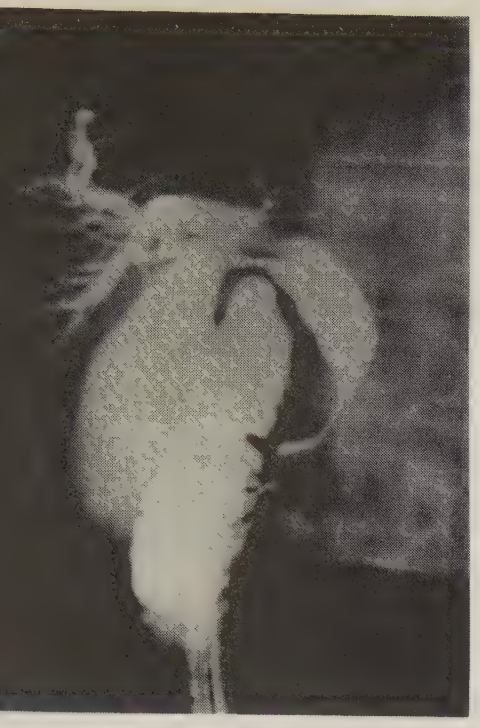

ancréatite :
cenose du cholédoque rétro-pancréa-
ique.

Pancréatite :
refoulement du cholédoque par un
faux kyste.

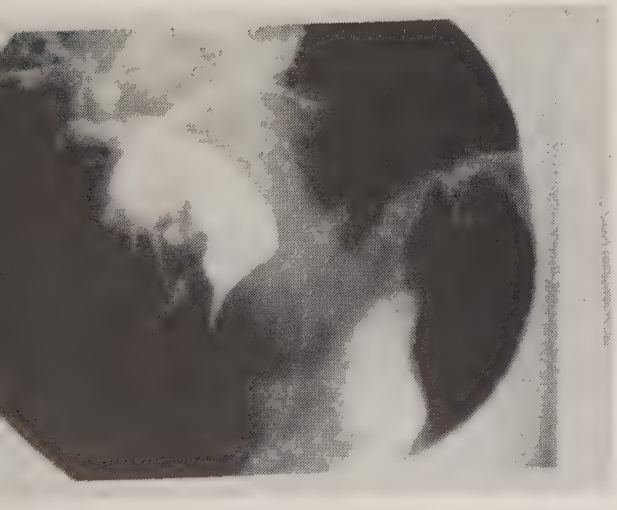

ancréatite :
étrécissement au bord supérieur du
ancréas.

Pancréatite :
refoulement du bord interne .

1) - rétrécissement du cholédoque pancréatique avec dilatation de l'ensemble des voies biliaires sus-jacentes. Ce rétrécissement differe de celui observé au cours des cancers du pancréas car il n'est pas seulement limité à la région supérieure de la tête du pancréas mais étendu sur toute sa hauteur. Ce type de cholédoque a été observé 3 fois.

2) - rétrécissement du cholédoque uniquement dans sa portion intra-murale avec distention de toutes les voies biliaires sus-jacentes y compris du cholédoque pancréatique. Ce type de rétrécissement observé une fois correspond au type II de CAROLI. Le diagnostic de pancréatite a d'ailleurs été fait surtout sur l'aspect du Wirsung.

3) - Refoulement en dehors du cholédoque pancréatique qui prend une forme arrondie, épousant exactement la forme du kyste de la tête qui le soutend. Cet aspect a été observé 2 fois.

4) - Déformation du cholédoque en lame de sabre; seul son bord interne parait refoulé par la pancréatite, son bord externe restant en place. La dilatation sus-jacente se fait alors uniquement au depen. du bord interne.

5) - Mais à deux occasions nous avons observé une image d'arrêt complet de l'opacification du choledoque au bord supérieur du pancreas. Nous avons vu que l'arrêt complet traduit en principe l'existence d'un cancer de la tête. Dans ces deux cas le début du choledoque sus-pancréatique avait une forme différente de celle observée au cours du cancer. Il était plus conique, plus pointu alors que dans le cancer il était plus arrondi.

Cependant le diagnostic peut-être difficile et il est alors interessant de pouvoir étudier le Wirsung dont l'aspect parfois permet de trancher entre pancreatite et cancer.

IV - [illegible] D'OBSERVATION

Monsieur L... 39 ans se plaint depuis deux ans de douleurs abdominales en barre survenant par crise durant quelques jours.

En Janvier 1973 surviennent des crises douloureuses [illegible] de type de torsion, avec altération de l'état général (amaigrissement de 7 Kg en 2 mois). C'est à la suite d'une nouvelle crise qu'apparait l'ictere.

Le diagnostic de pancréatite est certain du fait de l'existence de calcifications pancréatiques.

Biologie

Bilirubine totale à 60 mg dont 55 de direct; phosphatases alcalines à 60 unités Bodanski; cholestérol à 1,48 g/l; transaminases SGPT à 157 (N : 12); amylasémie élevée à 360 unités S [illegible] ;glycemie normale.

Duodenoscopie le 24/1/1973

Le choledoque intra-pancréatique est aplati et refoulé dans toutes sa portion pancréatique. Au dessus les voies biliaires sont dilatées.

Entre les voies biliaires et le Wirsung se projette une zone qui n'est pas opacifiée et qui correspond à un faux kyste de la tête du pancréas comprimant à la fois le cholédoque le Wirsung et sur laquelle se moule le canal de Santorini.

L'intervention le 19/2/73 confirme l'existence d'un faux kyste volumineux de la taille d'un pamplemousse au niveau de la tête. Duodéno-pancréatectomie céphalique.

CANCERS DU PANCREAS ICTERIGENES

Nous avons vu 14 cancers du pancréas avec ictère. Nous reviendrons plus tard sur les aspects morphologiques du Wirsung.

MATERIEL

Mode de début de l'ictère

- hépatique : 0
- lithiasique : 1
- néoplasique : 7
- atypique : 6

1) - Douleurs du flanc gauche depuis 1 semaine. Elle régressent quand l'ictère apparait.
2) - Ictère nu qui régresse dans un premier temps puis réapparait avec cette fois fébricule, frissons, douleurs de l'hypocondre droit et prurit.
3) - Douleurs de l'hypocondre droit depuis 4 mois. Apparition de l'ictère avec cytolyse importante.

4) - Douleurs épigastriques suivies d'ictère puis de fièvre avec frissons

5) - Depuis 15 jours douleurs épigastriques et de l'hypocondre droit, puis apparition de l'ictère sans fièvre.

6) - Douleurs épigastriques puis ictère fébrile.

- Intensité de l'ictère au moment du cathétérisme.

. bilirubine totale infèrieure à 50 mg :0

. bilirubine totale comprise entre 50 à 200 mg : LO

. bilirubine totale supérieure à 200 mg : 4

- Importance de la dénutrition depuis le début de la maladie :

. infèrieure à 5 Kg : 3

. entre 5 et 10 Kg : 8

. supérieure à 10 Kg : 1

. non précisée : 2

- Il existait du prurit : 8 fois

- L'examen clinique montrait :

- 1 hépatomégalie : 12

- 1 grosse vésicule : 2

BIOLOGIE

Au moment du cathétérisme les transaminases étaient :

- normales : 5

- non significatives : 9

- supérieures à 10 fois la normale : 0

L'antigène Australia a été recherché 8 fois. Le résultat fut 8 fois négatif.

Les amylasémies ont été dosées 9 fois. Elles étaient élevées une seule fois.

Glycémie élevée : 4

RADIOLOGIE

Le transit oesogastro duodénal avait été fait 10 fois.

- T O G D normal : 6
- anomalies gastriques : 1 (refoulement de la grande courbure antrale)
- anomalies port-bullaires : 3

Il s'agissait les 3 fois d'images d'empreintes du bord interne de D2 et du genu supérius.

Radio conventionnelles des voies biliaires : 3

- échec : 3

L'artériographie n'a été pratiquée qu'une seule fois. Elle mit en évidence des métastases hépatiques mais ignora le cancer primitif.

LAPAROSCOPIE : 13

- diagnostic exact : 8
- pas de diagnostic : 1
- diagnostic erroné : 1 (foie clair, vésicule normale. Le taux de bilirubine était pourtant à 236 mg)
- échec : 3

SCINTIGRAPHIE A L'OR COLLOIDAL : 4

- normale : 1
- anomalies hépatiques exactes : 2 (cancer secondaire du lobe droit cirrhose)
- anomalies hépatiques inexactes : 1

RESULTATS DE LA DUODENOSCOPIE AVEC CATHETERISME

A - Echec global : 2
Echec sélectif : 3
Opacification des voies biliaires : 9

B - Résultats de l'interprêtation radiologique :
. diagnostic certain : 9
. diagnostic douteux : 2 (Wirsung : arrêt complet au niveau de la tête)
. pas de diagnostic : 3

C - Aspect radiologique des voies biliaires
=- sténose incomplète : 9
. cholédoque rétro-pancréatique visible : 6
. cholédoque rétro-pancréatique non visible : 3

EVOLUTION

I - Intervention : 10
2 - Décédé sans intervention : 1
3 - A suivre : 3

COMMENTAIRES

I - Sur les 14 cancers du pancréas avec ictère le diagnostic exact a pu être porté 9 fois par la duodénoscopie.

II - En radio manométrie opératoire l'image la plus habituelle du cancer pancréatique est l'arrêt complet au bord supérieur du pancréas. Tout l'arbre biliaire est dilaté de façon considérable dans la portion suspancréatique. L'image d'arrêt est arrondie ou conique. L'obstacle résiste à une pression égale ou supérieure à 40 cm d'eau

ancer du pancréas :
e cathéter a franchi la sténose
ancréatique.

Cancer du pancréas après retrait
du cathéter.

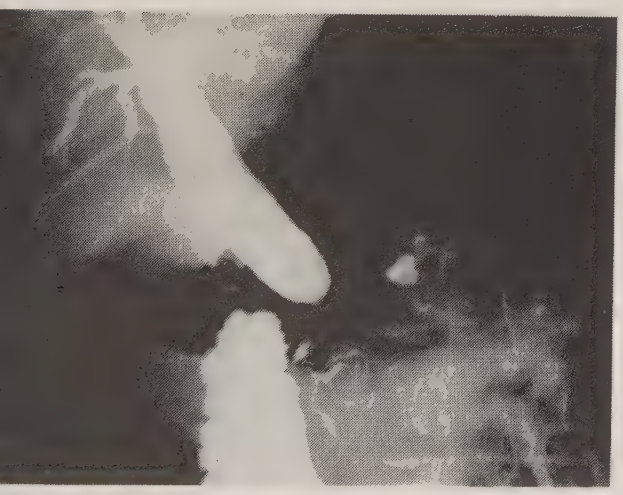

ancer du pancréas:
ténose incomplète.

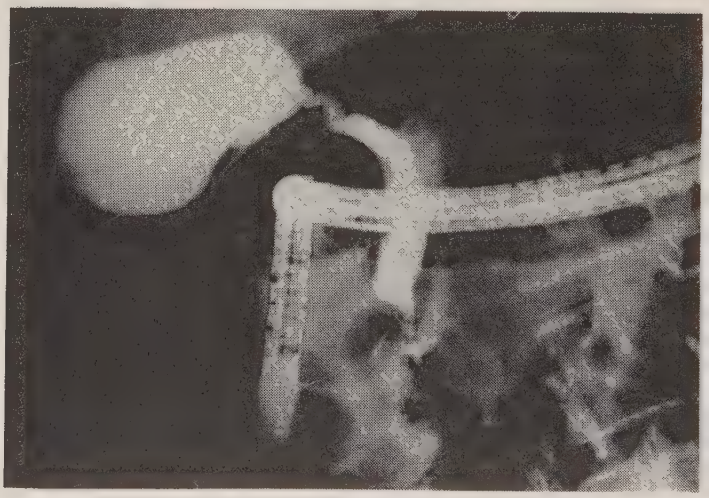

Ampullome Vatérien.

"Le même syndrome radio manométrique peut d'ailleurs correspondre à des néoplasmes cholédociens très localisés qui prennent plus souvent leur origine au niveau du cholédoque lui même". (CAROLI).

Par cathétérisme rétrograde les aspects observés sont différents. On peut observer deux types d'images.

I - Parfois (3 cas sur 9) le cholédoque pancréatique n'est pas visible tant le produit de contraste filtre rapidement à travers la zone tumorale. Onobserve alors simplement une dilatation importante du cholédoque sus-pancréatique avec un arrêt brutal au bord supérieur du pancréas. L'aspect radiologique est alors identique aux "sténoses complètes", observées en radiomanomètrie per-opératoire.

II - Le plus souvent le cholédoque rétro-pancréatique est visible sur les clichés (6 cas sur 9). Il est rétréci rigide, à bords irréguliers. Mais ce rétrécissement prédomine à la partie supérieure du pancréas à l'encontre des sténoses observées au cours des pancréatites où ce rétrécissement s'étend plus volontiers sur toute la longueur du cholédoque pancréatique.

Dans les cancers pancréatiques, le cholédoque est alors:

- Normal dans sa partie juxtaduodénale
- très rétréci dans la partie supérieure de son trajet rétro-pancréatique
- très dilaté au dessus du pancréas

C'est dans cette série de 14 ictères que la laparoscopie a son pourcentage le plus important de diagnostics exacts (57 %). On peut se demander si devant l'existence à la laparoscopie d'un gros foie de cholostase à bords inférieur arrondi et avec vésicule grosse et tendue, la duodénoscopie avec cathétérisme reste encore indiquée, car le diagnostic d'obstacle extra-hépatique est alors porté et l'intervention devrait s'imposer. La duodénoscopie a le mérite de localiser exactement le cancer avant l'intervention.

OBSERVATIONS

Madame B... Henriette, 55 ans, se plaint depuis 6 mois d'une certaine asthénie, d'une anorexie.

Le 10 Aout 1972 elle ressent brutalement des douleurs de l'hypocondre droit puis des douleurs épigastriques ;

10 jours plus tard l'ictère apparait sans douleur ni fièvre. Il n'y a pas de notion de contage ni de transfusions récente. A l'examen le foie mesure 13 cm sur la ligne mamelonnaire; pas de grosse vésicule palpable.

Biologie

Bilirubine totale 235 mg, bilirubine conjuguée 180, phosphatases alcalines 20 (normale 5), cholestérol total 5,25 g, transaminases SGPT 90 (normale 25). La recherche d'antigène AU est négative. Les amylases sont normales. A la numération formule sanguine il existe une discrète hyperleucocytose : 8 500 globules blancs.

Radiologie

Transit oesogastroduodénal normal.

La laparoscopie est un échec en raison d'adhérences lié à l'hystérectomie antérieure.

Duodénoscopie le 11 Septembre 72 : l'opacification des voies biliaires montre une dilatation importante des voies biliaires sus pancréatiques alors que le cholédoque pancréatique n'est pas visible.

L'intervention confirme le diagnostic de cancer du pancréas : simple dérivation biliaire.

STENOSES POST-OPERATOIRES DES VOIES BILIAIRES

I - MATERIEL

Nous avons examiné 7 sténoses opératoires des voies biliaires. Elles étaient toutes ictèriques. Elles étaient toutes survenues au cours de cholécystectomies pour lithiases vésiculaires (2ans, 40 jours, 1 an, 5 mois, 7 mois, 20 mois, 11 mois auparavant). Une seule fois la plaie de la voie biliaire avait été remarquée immédiatement au cours de l'intervention et une tentative de reconstruction sur drain de Kehr été faite.

Si on ne tient pas compte de la date d'apparition de l'ictère par rapport à l'ablation du drainage, le contexte du début de celui-ci est variable :

- typiquement lithiasique : 1
- atypique : 6
  1 - simples troubles dyspeptiques sans fièvre. sans douleurs
  2 - ictère fébrile, sans frissons, sans douleurs
  3 - ictère précédé de douleurs épigastriques, atypiques et de céphalées.
  4 - prurit, fièvre puis ictère sans douleurs
  5 - fébricule puis ictère indolore
  6 - fièvre puis ictère

Intensité de l'ictère au moment du cathétérisme

- bilirubine totale inférieure à 50 mg : 3 cas
- bilirubine totale entre 50 et 200 mg : 4 cas

Importance de la dénutrition depuis le début de la maladie :

- minime : 2
- moyenne : 3
- majeure (plus de 10 Kg) : 2

Caractère de la fièvre :

- continue : 1
- angiocholitique : 4
- absente : 2

L'examen clinique retrouvait une hépatomégalie 6 fois. Le prurit existait 1 fois.

Biologie

Les transaminases au moment du cathétérisme étaient :

- normales : 3
- non significatives : 2
- supérieures a 10 fois la normale : 2

L'antigène Australia recherché 5 fois était 1 fois positif.

Radiologie

Les radiographies classiques des voies biliaires ont été tentées 2 fois : les 2 fois la voie biliaire principale ne fut pas opacifiée.

L'opacification par voie transcutanée transhépatique a été tentée 3 fois.

- échec : 1
- succès : 2 arrêt complet au confluent biliaire supérieur. Mais cette transcutanée avait été faite en per-opératoire, après la duodénoscopie qui avait déjà démontré l'existence d'une stenose cholédocienne complète.

Aucune artériographie ne fut pratiquée.

La scintigraphie a l'or colloïdal a été pratiquée 3 fois :

- 2 fois il existait une fixation splénique et rachidienne faisant évoquer le diagnostic de cirrhose, en fait inexistante.
- 1 fois il existait un aspect non homogène du lobe droit.

II - RESULTATS DE LA DUODENOSCOPIE AVEC CATHETERISME

Pourcentage d'opacification :

- échec global : 0
- échec sélectif : 0
- cathétérisme des voies biliaires : 7

Interprétation radiologique :

- diagnostic certain : 6
- diagnostic douteux : 0
- diagnostic : 0
- pas de diagnostic : 1 (sténose complète au pédiculaire, on ne sait pas si la sténose est organique ou en rapport avec une technique insuffisante)

Aspect des voies biliaires :

- sténose incomplète : 2
- sténose complète : 5

Evolution :

- intervention à la suite du cathétérisme : 5
- intervention différée : 2

III - COMMENTAIRES

Au cours des ictères par plaie des voies biliaires le diagnostic est le plus souvent évoqué sur le contexte d'apparition : cholécystectomie suivie d'une période plus ou moins longue de drainage biliaire puis apparition

de l'ictère. Encore ne faut-il pas que des examens complémentaires viennent induire en erreur. Ce fut le cas chez un de nos malades, considéré comme porteur d'une hépatite post-transfusionelle du fait de la découverte d'antigène Australia positif. Ce fut d'ailleurs le seul malade porteur d'antigène Australia que nous avons cathétérisé. Parfois le mode de début de l'ictere fait évoquer la possibilité d'une lithiase du cholédoque.

Le problème est surtout de connaitre l'état exact de la voie biliaire, le siège de la sténose, et surtout l'importance de la dilatation des voies biliaires sus-jacentes, dilatation suffisante ou non pour permettre au malade de bénéficier d'une anastomose bilio-digestive. Si les voies biliaires intra-hépatiques ne sont pas dilatees l'opacification par voie transcutanée transhépatique a toutes chances d'être un échec. L'opacification par voie rétrograde semble donc avoir là une excellente indication. Elle montre deux types d'images : soit une sténose incomplète et on peut alors apprécier au mieux l'importance de la dilatation sus-jacente, soit une sténose complète qui ne pose guère de difficultés d'interprétation étant donné le contexte.

Encore faut-il être sûr que la sténose soit bien organique. Dans un de nos cas cette certitude n'était pas obtenue, le cathéter restant juste au bord de la papille et la fuite duodénale était importante.

LV - OBSERVATIONS

Madame S... 49 ans, cholécystectomie pour calcul enclavé dans le cystique en 1969. Un mois plus tard sur-

vient une crise d'angiocholite avec ictère.

En Fevrier 1970, reintervention pour plaie de la voie biliaire principale "L'hépatique à son origine à un calibre de 1 cm, puis lui fait suite un cordon fibreu d'épaisseur 1/2 cm sur une longueur de 2,5 cm. Résection de la zone rétrécie. Anastomose termino-terminale du cholédoque".

Le drain de Kehr est maintenu en place pendant 13 mois. Apres ablation du drain pas de problèmes pendant 4 mois, puis réapparition des crises d'angiocholite avec ictère (plus de 10 épisodes icteriques en 1 an).

A l'examen de la malade, en Novembre 1972, il existe une hépatomégalie de 15 cm sur la ligne mamelonaire On note un amaigrissement de 24 Kg en 3 ans .

Biologie :

Bilirubine totale à 56 mg, bilirubine conjugée 50 mg, phosphatases alcalines 162; transaminases SGPT : 21 milunités ; antigene Australia négatif; amylases normales NFS 3 800 000 globules rouges, 8 400 globules blancs.

Radiologie :

Abdomen sans préparation normal
Transit oesogastroduodénal : normal
Pas de tentative d'opacification par cholangiographie intraveineuse.

Duodénoscopie avec cathétérisme le 15/11/1972

Il existe une sténose localisée et incomplète de la voie biliaire au niveau de la partie haute du pédicule hépatique avec dilatation modérée des voies biliaires en amont.

Suites de la duodénoscopie :

Pas de décision opératoire dans l'immédiat. On attend que les voies intra-hépatiques soient davantage dilatées pour tenter une anastomose bilio-digestive.

L E S A M P U L L O M E S

Nous avons examiné 11 tumeurs de l'ampoule de Vater : 10 malignes et une bénigne.

I - MATERIEL

En réalité ici les résultats du cathétérisme important moins que les données de la duodénoscopie elle-même. Celle-ci a permis de voir et de biopsier la tumeur dans les 11 cas et le diagnostic a été fait de façon certaine toutes les fois.

A l'endoscopie les ampullomes se présentaient sous deux formes :

- ulcéro-végétante : 5 cas. C'est une tumeur plus ou moins étendue à bords surélevés, avec une ulcération centrale dans laquelle l'orifice est encore parfois reperable.

- végétante : 6 fois. C'est une tumeur irrégulière, saignant facilement au contact du cathéter. Les orifices y sont aussi difficiles à dceler.

On peut se demander d'ailleurs, quand le d. gnostic est certain en endoscopie si le cathétérisme reste alors indiqué, quand on sait que cet examen risque d'entrainer des complications septiques en cas de sténose de la voie biliaire.

Sur le plan clinique on note tout d'abord que les premiers symptomes de l'affection remontaient à plus d'un an dans 5 cas sur 11.

Le mode de début de l'ictère était variable :

- néoplasique : 3 cas
- récidivant : 2 cas
- atypique : 3 cas

Il n'y avait dans aucun cas d'hémorragie digestive macrospcopique notée.

Au moment du cathétérisme les transaminases étaient :

- normales : 2 fois
- non significative : 8 fois
- évocatrices : 1 fois

A la numération formule sanguine, une anémie modérée entre 3 000 000 et 4 000 000 de globules rouges avait été notée 6 fois.

Le transit oeso-gastro-duodénal avait été fait 10 fois.

6 fois seulement il révélait des anomalies du deuxième duodénum.

- lacune : 4
- niche : 1
- niche dans une zone lacunaire : 1

Dans les 5 autres cas il n'y avait pas d'anomalies décelables.

Les radiographies conventionnelles des voies biliaires n'avaient été faites que 3 fois :

- vésicule exclue : 1
- voie biliaire principale non concluante : 2

La laparoscopie a été pratiquée 4 fois.

- échec : 1
- diagnostic erroné : 1 (cependant le diagnostic de cirrhose qui avait été porté exact, il existait un ampullome en plus).
- pas de diagnostic : 2 (il est certain qu'on ne peut demander à la laparoscopie de faire le diagnostic précis d'ampullome, mais elle devrait dire au moins s'il s'agit d'une cholostase extra ou intra-hépatique.

La scintigraphie hépatique a été faite 2 fois :

- diagnostic erroné : 1(cirrhose + lacune du lobe droit non retrouvée à l'intervention)
- pas de diagnostic : 1

II - RESULTATS DU CATHETERISME

- échecs globaux : 3
- voies biliaires d'emblée : 5
- opacification du Wirsung et des voies biliaires :3

L'opacification des voies biliaires a été obtenue 8 fois par cathétérisme. Les 8 fois les voies biliaires étaient dilatées dans leur ensemble au-dessus de la sténose. Cette sténose était strictement limitée au trajet intra-mural du cholédoque 3 fois, mais 5 fois elle s'étendait au delà dans le cholédoque rétropancréatique.

Les aspects radiologiques sont de deux types :

- Le trajet intra-tumoral est opacifié : Il est rétreci, rigide, rectiligne ou dévié par rapport à l'axe du cholédoque.
- le trajet intra-tumoral n'est pas opacifié. Le produit de contraste filtrant trop vite à travers cette zone sténosée pour pouvoir être saisi sur les radiographies standards. Seules la magnétoscopie ou les sériographies pourraient le faire.
- Au dessus de la sténose, qu'elle soit visible ou pas, le début de la dilatation sus-stricturale est soit convexe en bas (4 fois), soit concave en bas réalisant une image en parachute à bords grignotés.

Les voies pancréatiques ont été opacifiées 3 fois

Dans 2 cas elles étaient dilatées témoignant du rétrécissement de l'ampullome sur le pancréas. Dans 1 cas le Wirsung était normal l'ampullome retentissait uniquement sur les voies biliaires.

III - COMMENTAIRES

Les ampullomes sont une des indications privilégiées de la duodénoscopie. Elle permet de voir la lésion, de la photographier, de la biopsier et en cas de tumeurs strictement intra-ampullaires d'en faire le diagnostic grace à l'opacification rétrograde.

Le diagnostic en était auparavant très difficile du moins à un stade précoce. Les radiographies du cadre duodénal ne mettent en évidence le plus souvent que les tumeurs déjà très volumineuses. Dans la these de BERMAN (57) inspirée par CH.DEBRAY, le transit duodénal fut réa-

lisé dans 15 cas sur 19. Dans 5 cas il fut considéré comme normal, dans 4 cas les anomalies n'apparurent que très tard dans l'évolution (les premières radiographies étaient normales). Il ne rest donc que 6 examens anormaux sur 15. Les radiographies conventionelles des voies biliaires sont souvent un échec même en période de régression de l'ictere.

Ainsi avant la duodénoscopie, le diagnostic n'était le plus souvent fait de façon formelle qu'au cours de la laparoscopie exploratrice. Les ampullomes se traduisaient en radiomanomètrie per-opératoire dans 80 % des cas (58) par un aspect de stenose complète du bas cholédoque avec absence de passages duodénaux et distension importante des voies biliaires sus-stricturales.

Par le cathétérisme rétrograde les aspects radiologiques sont différents car le produit de contraste est injecté sous une plus forte pression, au contact même du défilé tumoral (parfois même le cathéter peut franchir ce rétrécissement et l'injection se fait directement au dessus de la sténose). On arrive ainsi à opacifier les voies biliaires dans 8 cas sur 11.

Notre opinion actuelle est que, si le diagnostic est endoscopiquement certain, il est tout à fait inutile de pratiquer le cathétérisme. Encore faut-il devant une tumeur du deuxième duodénum s'assurer qu'elle englobe bien la papille pour ne pas passer à côté d'une cause non tumorale de l'ictere. Il faut donc faire si possible, une étude complète de l'anneau duodenal.

IV - OBSERVATION

Monsieur T... 70 ans, a subi une cholécystectomie en 1949 pour lithiase vésiculaire.

En Septembre 1972 accès fébrile suivi d'ictère. La fièvre reste en plateau à 38° pendant trois semaines, puis régresse en même temps que l'ictere. Pendant les trois mois suivants, en dehors de tout ictère, surviennent 4 épisodes fébrilés spontanément regressifs.

Il est hospitalisé le 7/12/72. Il est subictérique (bilirubine totale à 23 mg/l. Le foie est augmenté de volume (14 cm sur la ligne mamelonaire), ferme. Pas de grosse vésicule palpable.

Biologie

Bilirubine totale 23 mg/l, bilirubine conjugée 12 mg/l, phosphatases alcalines 20 unités Bodanski, cholestérol total 1,55 g/l, transaminases SGPT 69 (N = 40), BSP : 60 % à la 15 ème minute 35 % à la 45 ème minute, pente P 1 : 0,35, pente P2 : 0,003. Antigène Australia négatif, alphafoetoprotéines négatives. NFS : globules rouges 3 800 000, globules blancs 9 500.

Radiologie :

Abdomen sans préparation : pas d'anomalies.

Cholangiographie intraveineuse : absence d'opacification.

Scintigraphie : "images lacunaires évocatrices d'un abcés du lobe droit du foie. Fixation splénique et rac. idienne en faveur d'une cirrhose".

Le transit gastro-duodénal n'avait pas été pratiqué.

Duodénoscopie le 20/12/1972

Dans le deuxième duodénum à l'emplacement de la papille, il existe une très grosse ulceration, mesurant 5 cm de diamêtre, à fond jaunâtre et nécrotique à bords végétants par endroits. La papille est repérée sur le versant interne du rebord de l'ulceration et le cathéter est poussé dans les voies biliaires jusqu'au hile. Opacification : dilatation très importante du cholédoque rétrécissement juxta-duodénal avec aspect en culotte de golf. A la fin de l'examen le contenu des voies biliaires est réaspiré

Résultat de la biopsie : "Sur un des fragments existent des éléments infiltrés avec des monstruosités nucléaires de type épithéliomateux.

En fin de duodénoscopie, la lésion a été vue sur les clichés de duodénographie hypotonique.

Intervention le 26/12/1972

Cirrhose hépatique avec hypertension portale à 31 cm d'eau. A travers la paroi duodénale l'opérateur palpe une ulcération large indurée d'au moins 2 cm de diamètre.

Etant donné l'état du malade : simple dérivation biliaire et digestive (cholédoco-duodenoscomie et gastro-jejunostomie).

Suites opératoires satisfaisantes.

I C T E R E S E N R A P P O R T A V E C D E S M A L A D I E S I N T R A H E P A T I Q U E S

Nous réunissons dans ce groupe les maladies suivantes :

- cirrhose	: 23
- cancer secondaire du foie	: 5
- cancer primitif du foie	: 4
- kyste hydatique	: 2
	34

LES CIRRHOSES

I - Matériel

Nous avons vu 23 cirrhoses avec ictère.

L'étiologie en était assez particulière par la fréquence :

- des cirrhoses biliaires primitives : 4
- des cirrhoses post-hépatitiques : 7
- alors que l'étiologie alcoolique était vraisemblable 12 fois.

Le cathétérisme a été demandé :

- systématiquement dans les 4 cirrhoses biliaires primitives pour éliminer de façon formelle un obstacle sur les voies biliaires extra-hépatiques.
- parce que l'ictère était atypique dans les autres cas :
  fébrile 10 fois
  à la fois douloureux et fébrile 5 fois.
- 4 fois enfin la cirrhose n'était pas certaine et le mode de début de l'ictère avait amené à discuter un obstacle extra hépatique. Ce n'est qu'ultérieurement que la cirrhose fera sa preuve.

Au moment du cathétérisme l'intensité de l'ictère était variable :

- bilirubine toatle inférieure à 50 mg : 9
- bilirubine totale comprise entre 50 et 200mg: 13
- bilirubine totale supérieure à 200 mg : 1

A l'examen clinique on retrouvait :

- une hépatomégalie : 21 fois
- ane ascite : 4 fois
- des oedèmes des membres inférieurs : 4 fois

Biologie

Au moment du cathétérisme les transaminases étaient

- normales : 4 fois
- non significatives : 11 fois
- évocatrices : 1 fois
- non notées : 7 fois.

Le taux de prothrombine était :

- supérieur à 50 % : 11 fois
- entre 50 et 30 % : 8 fois
- inférieur à 30 % : 1 fois
- non noté : 3 fois

L'antigène Australia a été recherché 15 fois; il était toujours négatif.

Radiologie

Transit oeso-gastro-duodénal

- normal : 9
- varices oesophagiennes : 3
- ulcère du bulbe : 1
- anomalies post-bulbaires : 2 (diverticule de D2 : 1
élargissement du cadre duodénal en fait discutable:1)

. non vu au moment du cathétérisme : 10

. Tentatives de cholangiographie par voie veineuse : 6

Voies biliaires non vues ou non concluantes : 6

. Aucune artériographie ne fut pratiquée dans ces cirrhoses.

Laparoscopie

La laparoscopie a été faite 13 fois.

- diagnostic exact : 12
- échec : 1

La scintigraphie hépatique a été faite 6 fois

- diagnostics exacts : 6

II - Résultats de la duodénoscopie

Pourcentage d'opacification biliaires

- échec global : 3
- échec sélectif : 6
- opacification biliaire : 14

Pourcentage de diagnostics exacts (absence d'obstacle sur les voies biliaires)

- diagnostic certain : 12
- pas diagnostic : 11

Aspects radiologiques des voies biliaires

- voies biliaires complètes et normales : 12
- voies biliaires incomplètes : 2 (voies biliaires intrahépatiques non vues)

A noter une lithiase vésiculaire au cours d'une cirrhose biliaire primitive traitée par la cholestyramine.

III - Commentaires

Au cours des 23 cirrhoses que nous avons examinées le cathétérisme à démontré la liberté des voies biliaires 12 fois; 2 fois seules les voies biliaires extra hépatiques ont été opacifiées.

Il est évident que le cathétérisme rétrograde n'est guère utile pour le diagnostic de cirrhose; la clinique, la biologie, la laparoscopie sont de bien meilleurs moyens.

Mais il est utile.

- en cas de cirrhose biliaire où il permet d'éliminer de façon formelle un obstacle sur les voies biliaires.
- lorsque au cours de l'évolution d'une cirrhose connue les ictères apparaissent où se répètent sur un mode douloureux et fébrile faisant évoquer au premier chef une lithiase associée.

Le plus souvent l'aspect des voies biliaires intra-hépatique ne présente guère de particularités. Dans les cirrhoses très évoluées on peut voir un aspect d'encorbellement de certains canaux biliaires mais ces images ne sont pas assez évocatrices pour permettre d'affirmer le diagnostic. Dans 3 cas nous avons noté des modifications du calibre

des voies biliaires intra-hépatiques.

Dans notre expérience le cathétérisme n'a jamais aggravé le tableau clinique de la cirrhose. Il faut dependant se méfier de la prémédication chez ces malades fragiles. Elle sera réduite au minimum.

IV - Observation

Madame P... 41 ans.

Dans ses antécédents on note des ictères à répétition à l'age de 13 ans, de 21 ans, puis de plus en plus rapprochés. Ces épisodes d'ictère s'accompagnent parfois de fièvre et de douleurs épigastriques violantes survenant par crises, évoquant une colique hépatique.

En Juin 1970 nouvel ictère accompagné cette fois d'ascite. L'ictère va persister les années suivantes d'intensité variable.

En Novembre 1972 l'ictère s'accentue, accompagné de crises douloureuses épigastriques.

Les examens biologiques montrent alors : bilirubine totale à 177 mg, cholestérol total à 2,93 g/l, phophatases alcalines à 17,5 unités Bodanski, les transaminases SGPT sont normales, les protides totaux à 76 g/l, bloc $\alpha\gamma$ à 36 g/l, l'antigène Australia est négatif, les alphafoetoprotéines négatives; la recherche d'anticorps antitissus et antimitochondries est négative. Le liquide d'ascite est un transudat.

La laparoscopie n'est pas faite en raison de l'ascite et d'un taux de prothrombine à 40 %.

Cathétérisme le 3/01/1973

Voies pancréatiques normales. L'hépato-cholédoque est normal ne contenant pas de calculs. Pas de lithiase vésiculaire. La ramure intra-hépatique est très fine.

Conclusion : cirrhose hépatique, voies biliaires extra-hépatiques normales.

LES CANCERS SECONDAIRES DU FOIE AVEC ICTERES

Cinq de nos malades ictèriques avaient des métastases hépatiques.

I - Matériel

L'origine des métastases était connue : 3 fois
- 2 cancers du colon
- 1 cancer utérin

inconnue : 2 fois

Les 5 fois le mode d'apparition de l'ictère était de type néoplasique.

L'intensité de l'ictère était :
- discrète (inférieure à 50 mg de bilirubine) : 1
- moyenne (entre 50 et 200 mg de bilirubine) : 3
- intense (supérieure à 200 mg de bilirubine) : 1

A l'examen clinique il existait :
- une hépatomégalie : 4 fois
- du prurit : 2 fois
- une dénutrition supérieure à 5 Kg : 3 fois

Biologie

Aumoment du cathétérisme les transaminases étaient
- normales : 0
- non significatives : 4
- évocatrices : 0

Les phosphatases alcalines étaient élevées les 5 fois

L'antigène Australia recherché 2 fois était négatif

Radiologie

Aucune artériographie n'avait été pratiquée dans ces cas

La laparoscopie avait été pratiquée 2 fois. Elle avait affirmé

- l'existence de métastases hépatiques : 1 fois
- une cirrhose 1 fois, dans ce cas les métastases hépatiques étaient passées inaperçues.

La scintigraphie hépatique à l'or colloïdal avait été faite 2 fois; les 2 fois elle avait montré des lacunes intra hépatiques.

II - Résultats de la duodénoscopie

Pourcentage d'opacification des voies biliaires

- échec global : 0
- échec sélectif : 3
- opacification des voies biliaires : 2

Caractères de l'opacification biliaire

- voies biliaires complètes : 1
- voies biliaires incomplètes : 1 il existait en plus des métastases hépatiques une compression ganglionaire du pédicule hépatique.

Pourcentage de diagnostics exacts :

- diagnostic certain : 1
- pas de diagnostic : 4

Evolution

Deux de ces malades ont été opérés (dans ces 2 cas la duodénoscopie avait été un échec)

Un malade est décédé moins d'un mois après l'examen

III - Commentaires

La duodénoscopie avec cathétérisme n'a apporté de certitude diagnostique que dans un cas sur 5.

En réalité nous avons observé deux autres cancers secondaires du foie associés à des cancers du pancréas.

Les métastases se traduisent par des images de rétrécissement limités des canalicules intra hépatiques avec dilatation en amont.

Actuellement le cathétérisme ne permet pas de déceler les métastases hépatiques de faibles volumes; il est possible que l'obtention de segmentographie sélective et même de "parenchymographie" hépatique grâce à des cathéters orientables permette d'augmenter la finesse diagnostique.

Il semble bien évident que pour le diagnostic des métastases hépatiques la duodénoscopie avec cathétérisme soit moins efficace à l'heure actuelle que la laparoscopie et la scintigraphie.

LES CANCERS PRIMITIFS DU FOIE

Nous avons examiné 4 cancers primitifs du foie avec Ictère.

I - Matériel

Le mode d'apparition de l'ictère était variable :

- atypique : 1
- récidivant : 1
- post-opératoire : 1 (après intervention pour cholangio-carcinome)
- néoplasique : 1

Intensité de l'ictère au moment du cathétérisme.

- bilirubine comprise entre 50 et 200 mg : 4

A l'examen clinique il existait

- une hépatomégalie : 3 fois
- une fièvre continue : 2 fois
- un rpurit : 2 fois

Biologie

Les transaminases étaient :

- normales : 1
- non significatives : 2

Les phosphatases alcalines étaient augmentées 4 fois.

L'antigène Australia recherché 3 fois était négatif les 3 fois.

La recherche d'alphafoetoprotéines était négative 3 fois. Elle fut positive 1 fois mais ce résultat fut obtenu après le cathétérisme.

Radiologie

Transit oeso-gastro-duodénal pratiqué 2 fois - normal : 2 fois

Aucune tentative de cholangiographie ne fut faite.

L'artériographie a éte pratiquée 2 fois dont 1 fois après la duodénoscopie. Les deux fois le diagnostic de cancer hépatique fut affirmé.

La laparoscopie

Elle a été pratiquée 3 fois

- diagnostic certain et exact : 1 adénocancer sur cirrhose.
- diagnostic faux : 2
  hépatite prolongée
  hépatite cholostatique à évolution cirrhotique

La scintigraphie hépatique a été faite 2 fois

- diagnostic certain :2

II - Résultats de la duodénoscopie avec cathétérisme

Pourcentage d'opacification des voies biliaires:

- échec global : 0
- échec sélectif : 2
- opacification des voies biliaires : 2

Mode d'opacification des voies biliaires :

- opacification complète mais absence de visualisation de la zone tumorale : 1
- opacification incomplète : 1 arrêt de l'opacification au niveau du pédicule mais bourgeon néoplasique dans le bas cholédoque

Pourcentage de diagnostics exacts

- diagnostics exacts :2
- pas de diagnostic : 2

III - Observations

Monsieur Z... 38 ans.

En Avril 1971, apparition d'un prurit, sans ictère, qui régresse spontanément. Mais il persiste asthénie et amaigrissement.

En Novembre 1971, récidive du prurit suivi 5 jours plus tard d'une décoloration des selles avec urines foncées, puis d'un nouvel ictère.

Biologie : bilirubine totale à 95 mg, bilirubine directe à 80 mg, cholestérol à 3,40 g/l, transaminases SGPT 335 (N = 40), phosphatases alcalines 11,8 unités Bodanski (N = 8)

La prescription de Cortancyl amène une amélioration progressive des signes cliniques et biologiques. En particulier en Janvier 1972 on note une très nette diminution de l'ictère (bilirubine totale à 20 mg le 21/01/1972)

Le 10/03/1972 : à l'examen clinique pas d'hépatomégalie, pas de splénomégalie, de grosse vésicule; nouvelle accentuation de l'ictère.

Biologie le 20/03/1972 : bilirubine totale à 111 mg, conjuguée75 mg, cholestérol total 2,70 g/l, lipides totaux 9,50 g/l, phosphatases alcalines 20 unités Bodanski; taux de prothrombine 40 %; l'antigène Australia est négatif, transaminases SGPT 97.

La laparoscopie est faite le 24/03/1972 :

"le lobe droit est de surface lisse, de coloration rouge foncée avec un aspect atrophique de la partie interne réalisant une véritable languette, le bord inférieur est tranchant. Le lobe gauche est de volume normal, de surface lisse et de même coloration à bord mousse. La vésicule n'a pas été vue. Le péritoine parait normal.

Conclusion : hépatite prolongée avec atrophie du lobe droit.

Duodénoscopie avec cathétérisme le 27/03/1972

Canal cholédoque éthépatique normaux; absence de visualisation de la région hilaire. Dilatation des canaux intra-hépatiques.

Conclusion : compression extrinsèque du hile

Scintigraphie à l'or colloïdal le 29/03/1972

"Lacune arrondie unique du lobe gauche visible en incidence antérieure seulement et dont la nature serait à vérifier par un examen à la sélénométhionine".

Artériographie le 30/03/1972

Conclusion : néo-formation primitive du foie, vraisemblablement de développement surtout hilaire mais avec des nodules disséminés au niveau des lobes du foie.

Enfin les alpha-foetoprotéines reviennent positives;

Intervention le 5/04/1972

Le foie est de taille normale, de coloration un peu foncée mais non verdâtre. On trouve cependant un tatouage biliaire caractéristique de cholostase. La vésicule est flasque. Il existe une tumeur très dure, blanchâtre, située dans le foie exactement en regard du hile empiétant aussi bien à gauche qu'à droit de la grande scissure. Cette tumeur est palpée à la face supérieure du lobe gauche.

On pratique une cholangio-jéjunostomie intra-hépatique gauche.

LES KYSTES HYDATIQUES

Dans 2 cas l'ictère était dû à des kystes hydatiques.

La duodénoscopie à permis les 2 fois l'opacification des voies biliaires.

Dans le premier cas le kyste hydatique communiquait avec les voies biliaires et se traduisait sur les cholangiographies endoscopiques par une flaque de produit de contraste remplissant une cavité, qui elle même refoulait les canaux hépatiques avoisinants.

Dans le deuxième cas le kyste hydatique ne communiquait pas avec les voies biliaires et se traduisait par une image d'amputation nette des canaux intra hépatiques dans une zone limitée.

Les 2 malades ont été opérés :

- d'une kystectomie
- d'une hépactétomie partielle.

I C T E R E S D E C A U S E S D I V E R S E S

Enfin il nous reste 7 ictères de causes diverses:

- 2 cholangites primitives sténosantes
- 1 tumeur bénigne des voies biliaires
- 1 cholécystite avec pédiculite
- 3 sans diagnostic

I - CHOLANGITES PRIMITIVES : 2

Monsieur G ... présente un ictère d'intensité variable depuis Mai 1972. L'ictère s'était initialement accompagné de douleurs de l'hypocondre droit. Il était peu intense entre 20 et 80 mg de bilirubine. Les phosphatases alcalines sont élevées; l'antigène Australia négatif;

Le transit oesogastrique est normal. Les tantatives de cholangiographie intra-veineuse sont des échecs.

La laparoscopie montre un gros foie vert de cholostase. La vésicule parait normale.

La duodénoscopie avec cathétérisme n'opacifie que le Wirsung.

Intervention le 22/1/73 : gros foie vert, dur à la palpation. Le pédicule hépatique est très particulier cordon induré renflant 2 ou 3 saillies principales de la taille d'une amande; pas d'adénopathies. Les tentatives de cholangiographie par voie transhépatique d'une part et transvesiculaires, d'autre part, furent des échecs. Pas de biopsie du pédicule.

Les suites opératoires sont satisfaisantes; l'ictère a en partie régressé.

Madame P... fait en Avril 1972 plusieurs épisodes de douleurs de l'hypocondre droit. Les radiographies ne permettent pas d'opacifier les voies biliaires.

Intervention le 5/5/1972 : pas de lithiase vésiculaire. Le cholédoque est épaissi, de consistance scléreuse. Cet épaississement atteint les branches d'origine du canal hépatique. Cholécystectomie, mise en place d'un drain de Kehr laissé en place pendant 3 mois.

Un mois après l'ablation du drain récidive de l'ictère avec prurit (bilirubine à 225 mg, phosphatase alcalines à 19 unités Bodanski, antigène Australia negatif).

Artériographie normale.

Duodénoscopie avec cathétérisme le 22/11/1972 a été demandée car la radiomanométrie per-opératoire montrait mal les voies biliaires intra-hépatiques. Sténose filiforme des voies biliaires depuis le bord supérieur du pancréas jusqu'au hile, dilatation modérée des voies biliaires sus-jacentes. Pas de nouvelle intervention dans l'immédiat.

II - TUMEUR BENIGNE DES VOIES BILIAIRES : 1

Monsieur D ... fait en mars 1972 un ictere sans fievre ni douleurs, mais avec un prurit et un amaigrissement. Les transaminases ne sont pas élevées. A l'examen le foie est gros, la vesicule n'est pas palpable.

La laparoscopie voit un foie augmente de volume rouge foncé avec un discret liseré verdâtre, une vesicule normale et conclut a une hepatite cholostatique prolongée.

En Septembre 1972, l'ictere s'accentue.

Tentative de catheterisme par voie rétrograde le 25/9/1972 : opacification du Wirsung mais pas des voies biliaires.

Intervention : la cholangiographie per-opératoire montre une dilatation importante du choledoque et des voies biliaires intra-hépatiques avec arrêt complet en éperon a la partie inferieure du cholédoque; duodénopancréatectomie céphalique. L'histologie montre a la partie terminale des voies biliaires une hyperplasie fibro-adénomateuse simple des glandes péricholédociennes aucun signe de malignité.

III - CHOLECYSTITE AVEC PEDICULITE

Madame L ... 50 ans est operée en Aout 1972 pour ictère cholostatique. Ilexiste une lithiase vésiculaire,

mais surtout le chirurgien trouve dans la région sous-hépatique une masse très dense et dont la dissection extrêmement difficile permet de dégager le canal cystique et le cholédoque engainé dans cette masse scléreuse qui les sténose. Après cholécystectomie ouverture du cholédoque; son calibre est très diminué, reconstitution sur drain de Kehr. Les suites opératoires immédiates sont bonnes.

Mais en Octobre 1972 apparition d'un ictere douloureux et fébrile avec cytolise importante (transaminases S G P T a 1060 (normales = 30) phosphatases alcalines élevées à 65 unités Bodanski, cholesterol total à 4,76 g/l.

Duodénoscopie avec cathetérisme le 3/11/1972 : opacification du Wirsung et des voies biliaires. Le bas cholédoque est normal. La région comprise entre le cholédoque pancréatique et le hile n'est pas visible. Les voies biliaires intra-hépatiques sont très dilatées.

IV - DIVERS

Enfin 3 malades n'ont pas reçu d'explication satisfaisante à leur ictere.

On a parlé dans un cas d'hépatite bactérienne, dans l'autre de "bile lithogène intermittente", dans le troisième d'hépatite douloureuse.

Pour ces 3 malades la duodenoscopie a donné les resultats suivants :

- opacification complète des voies biliaires : 1
- opacification incomplète : 1
- échec sélectif : 1

Au total pour ces 7 malades :

Pourcentage de réussite du cathétérisme :

- échec global : 0
- échec sélectif : 3
- opacification des voies biliaires : 4

Pourcentage de diagnostics exacts.

- diagnostics exacts : 3
- pas de diagnostic : 4

INDICATIONS BILIAIRES EN DEHORS DE L'ICTERE

55 malades nous étaient adressés pour opacification des voies biliaires en dehors de l'ictère.

Parmi eux nous avons vu que 5 étaient porteurs d'une lithiase cholédocienne. Il d'une lithiase vésiculaire et trois d'un cancer de la vésicule.

Les 36 malades restant sont classés de la manière suivante :

- oddites : 4
- séquelles d'intervention sur les voies biliaires : 14
- maladies intra-hépatiques : 7
- divers biliaires : 3
- maladies non biliaires : 8

I - LES ODDITES

4 de nos indications biliaires non ictériques avaient une oddite. Elles survenaient 3 fois chez des malades déjà opérés des voies biliaires et purent alors considérées comme des séquelles de cholécystectomie. Mais une fois l'oddite paraissait isolée, sans lithiase associée et sans intervention antérieure.

En réalité si l'on tient compte des oddites accompagnant les lithiases vésiculaires ictèriques (6) et les lithiases de la voie biliaire principale (4) c'est au total 14 oddites que nous avons eu l'occasion d'observer.

Sur le plan clinique ces 4 oddites se traduisaient par :

- des douleurs de l'hypocondre droit 4 fois.
  - . douleurs biliaires : 3
  - . douleurs atypiques : 1 (douleurs de l'hypocondroit mais aussi épigastrique).

- 1 syndrome fébrile 2 fois.
  - . de type angiocholitique : 1
  - . peu intense mais continu: 1

Des cholangiographies intra-veineuses ont été tentées les 4 fois.

. 3 fois la voie biliaire principale n'etait pas opacifiée ou trop faiblement opacifiée.

. 1 fois elle était dilatée et c'est pour vérifier l'existence de calculs que le cathétérisme fut demandé.

Aucune laparoscopie, aucune scintigraphie-hépatique, ni aucune artériographie ne fut pratiquée dans les 4 cas.

II - RESULTATS DE LA DUODENOSCOPIE AVEC CATHETERISME

1) - Nombre d'opacification biliaires

- échec global : 1
- échec sélectif : 0
- opacification des voies biliaires : 3

Les 3 voies biliaires opacifiées l'étaient toutes les 3 de façon complète. Les 3 étaient dilatées sans lithiases visible.

3 de ces malades ont été réopérés.

III - COMMENTAIRES

Le diagnostic d'oddite est particulièrement difficile au cours du cathetérisme. En effet du fait de la prémédication comprenant un morphinomimétique du fait des traumatismes mécaniques infligés à la papille, le jeu physiologique normal de l'oddi est perturbé et l'on voit souvent un spasme oddien. Pour peu que la voie biliaire soit dilatée, comme c'est souvent le cas après cholécystectomie, on peut être tenté de porter abusivement le diagnostic d'oddite. Parfois on a la chance d'observer, au bout d'un temps plus ou moins long, avec ou sans utilisation de dérivés nitrés, un relachement de ce spasme et l'on voit a

nouveau le produit de contraste s'écouler normalement dans le deuxième duodénum.

Par ailleurs l'aspect radiologique est identique a celui observé en cholangiographie intra-veineuse ou en radiomanometrie per opératoire : rétrécissement intra-mural du cholédoque avec dilatation sus-jacente.

Cette dilatation est au mieux appréciée par la mesure du rapport C/V $\frac{\text{diamètre cholédocien}}{\text{diamètre vertébral}}$.

Mais c'est finalement seule l'intervention avec mesure des pressions de passage qui permet d'affirmer le diagnostic de façon formelle.

SEQUELLES D'INTERVENTION SUR LES VOIES BILIAIRES : 14

Les oddites et les calculs restants étant ici exclus, il nous reste 14 malades présentant des séquelles de la cholécystectomie. Tous ces malades avaient subi une cholécystectomie dans un delai variable allant de 10 jours à 11 ans; trois d'entre eux avaient eu, en plus, une sphinctérotomie dans le même temps ou ultérieurement; l'un était porteur d'une anastomose cholédoco-duodénale latéro-laterale.

I - MATERIEL

La symptomatologie clinique était variable, mais tous se plaignaient de douleurs abdominales :

- douleurs biliaires typiques : 7
- douleurs atypiques de l'hypocondre : 7

Quatre avaient des épisodes douloureux et fébriles de type angiocholitique.

Des cholangiographies intra-veineuses avaient été tentées les 14 fois.

- Voie biliaire principale non concluante : 11
  4 fois opacification trop faible ;
  7 fois voies biliaires dilatées et suspicion.
  . de lithiase résiduelle : 2
  . de rétrécissement intra mural du cholédoque : 1
  . voies biliaires intra-hépatiques non vues : 3
  . bas cholédoque mal vu : 1
- 3 fois voie biliaires principale considérée comme normale ...

Dans ce cas c'est la persistance de la symptomatologie clinique (en particulier 2 fois des crises douloureuses et fébriles de l'hypocondre droit) qui a amené à proposer tout de même le cathétérisme.

Aucun de ces malades n'a eu de laparascopie. Une seule artériographie a été pratiquée. Elle montrait une stenose isolée de l'origine de l'artère hépatique droite d'interprétation difficile.

La scintigraphie hépatique à l'or colloïdal a été faite deux fois. Elle était les 2 fois normale.

II - RESULTATS DU CATHETERISME

Pourcentage d'opacification des voies biliaires:

- Echec global : 2
- échec sélectif : 2
- opacification des voies biliaires : 12

Nombre d'opacification biliaires complètes :

- voies biliaires complètes : 11
- voies biliaires incomplètes : 1

Le cholédoque pancréatique était seul opacifié. du fait d'un défaut technique.

Nombre de voies biliaires anormales :

- voies biliaires normales : 6
- voies biliaires anormales : 5

1 corps étranger du bas cholédoque passé par l'anastomose cholédoco-duodénal.

- moignon cystique tres long : 3

Une dilatation fusiforme à l'origine du canal hépatique gauche, sans lithiase,d'interprétation difficile.

A noter que 8 malades avaient une voie biliaire principale dilatée.

III - COMMENTAIRES

Au cours de ces 14 syndromes post-cholecystectomie, la duodénoscopie a permis d'opacifier les voies biliaires de façon complète chez 11 malades. 6 fois elles pa-

raissaient normales (mais une fois il existait spontanément un reflux duodéno-cholédocien à travers une sphinctérotomie large).

5 fois il existait des anomalies dont une seule était responsable de façon certaine des crises d'angiocholite : le corps étranger cholédocien.

La place des moignons cystiques longs dans la pathogénie de ces syndromes est discutée. Dans deux cas, ici, cependant son rôle est vraisemblable, car plus que de moignons cystiques longs, il s'agissait d'une cholécystectomie incomplete laissant en place un moignon vésiculaire dont le rôle pathogène est plus volontiers admis.

Les anastomoses choledoco-duodénales peuvent être facilement vérifiés par duodénoscopie. Le cathétérisme par l'anastomose permet, de plus, d'opacifier le bas cholédoque lorsqu'il est mal visualisé par les radiographies conventionnelles.

IV - OBSERVATIONS

Monsieur B... 65 ans, cholecystectomie avec anastomose cholédoco-duodénale latéro-latérale en Septembre 1971 pour un empierrement cholédocien. Deux mois après surviennent des crises douloureuses de l'hypocondre droit avec fièvre et frissons de plus en plus fréquentes (plus de 3 fois par semaine).

Tentative de cholangiographie intra-veineuse : le cholédoque n'est pratiquement pas injecté. Le transit oesogastro-duodenal entraîne une opacification incomplete des voies biliaires par l'intermédiaire de l'anastomose.

Duodénoscopie avec cathétérisme rétrograde le 24 Mai 1972.

L'anastomose cholédoco-duodénale est perméable. L'arbre biliaire est normal au-dessus de l'anastomose, par contre, au niveau du cholédoque rétro-pancréatique, il existe une image lacunaire à limites irrégulières.

La réintervention confirme l'existence d'un corps étranger choledocien alimentaire, anastomose cholédoco-jéjunale.

MALADIES INTRA HEPATIQUES

7 malades avaient des maladies intra-hépatiques mais ont été vus en periode non istériques.

I - MATERIEL

- 2 kystes biliaires

Il s'agissait dans les deux cas de kystes biliaires déjà connus, grâce à une intervention antérieure dans le premier cas, grâce à la laparoscopie dans le deuxième cas. La duodénoscopie a été demandée dans les 2 cas pour vérifier l'état de la voie biliaire principale devant des épisodes infectieux à répétition.

- 2 hépatites bactériennes? Ces 2 malades ont été vus apres une épisode caractérisé par douleur de l'hypocondre droit, fievre, puis ictere avec à la numération formule hyperleucocytose et polynucléose. Il existait, dans les 2 cas, un autre foyer infectieux. La duodénoscopie était demandée là encore pour éliminer un obstacle biliaire.

- 1 kyste hydatique

- 2 cirrhoses avec douleur de l'hypocondre droit amenant, dans les 2 cas, à discuter une lithiase biliaire associée.

Sur le plan clinique il existait :

- des douleurs de l'hypocondre droit : 4 fois
  . douleurs de type biliaire : 2
  . douleurs atypiques : 2

- des épisodes fébriles de type angiocholitique : 4
- des cholangiographies intra-veineuses ont été tentées 4 fois.
  . voies biliaires principales non vues : 2
  . voies biliaires principale normale : 2

L'artériographie hépatique a été faite 3 fois. Les 3 fois il existait des anomalies :

- signes d'hypertension portale : 1
- image d'encorbellement : 2
. 1 kyste hydatique
. 1 kyste biliaire

La laparoscopie a été tentée 3 fois.

- diagnostic exact : 2 (1 cirrhose - 1 kyste biliaire)
- pas de diagnostic : 1 (1 hépatite bactérienne)

La scintigraphie hépatique a été faite 2 fois.

- diagnostic exact : 2 (kystes biliaires)

II - RESULTATS DU CATHETERISME

Nombre d'opacification biliaires :

- échec global : 0
- échec sélectif : 1
- opacification biliaire : 6

Caractère de l'opacification

- voie biliaire complète : 5
- voie biliaire incomplete : 1
  (voies biliaires intra-hépatiques non vues)
- voies biliaires normales : 4
- voies biliaires anormales : 1

III - COMMENTAIRES

On peut se demander si l'existence de kystes intra-hépatiques connus, en particulier de kystes hydatiques, n'est pas une contre indication au cathétérisme du fait du risque de surinfection bactérienne.

Cela mis à part, il est certain que l'on obtient par cette méthode une excellente opacification des voies biliaires intra'hépatiques dans leurs ensemble, bien supérieure à celle obtenue par cholangiographie intra-veineuse.

MALADIES BILIAIRES EXTRA HEPATIQUES DIVERSES

Il s'agissait :

- d'une fistule bilio-digestive par cholécystite

Madame Cl... 75 ans a une cirrhose décompensée avec ascite, varices oesophagiennes, sans ictère. Elle se plaint de crises douloureuses de l'hypocondre droit. Il existe une hyperleucocytose à 12.000 globules blancs et 75 % de polynucléaires neutrophiles. Le transit gastrique révèle l'existence d'une fistule bilio-digestive.

Duodénoscopie le 31 Mai 1972

Pas d'ulcère visible. Cathétérisme avec opacification des voies biliaires. Le cholédoque est poussé jusqu'a la hauteur de la fistule et on voit, lors de l'injection, le produit passer des voies biliaires dans le duodénum. On parvient, grâce à la compression, à opacifier les voies biliaires en amont de la vésicule. On voit très bien le reste de l'arbre biliaire y compris les voies biliaires intra-hépatiques qui sont normales. Mais la vésicule ne peut être opacifiée.

Conclusion :

fistule bilio-digestive avec lithiase vésiculaire très probable.

Pas d'intervention immédiate en raison de l'état général de la malade.

d'une ascaridiose biliaire

Il s'agissait ici d'un contrôle des voies biliaires apres traitement d'une ascaridiose. La cholangiographie intra-veineuse n'avait pas permis l'opacification. Le cathétérisme rétrograde confirme la présence d'ascaris dans le cholédoque.

D'une cholécystite avec pédiculite

Dans ce cas, le cathétérisme a été un échec ne permettant d'opacifier le cholédoque que sur son trajet rétro-pancréatique .

Au TOTAL

Pour ces 3 malades, le cathétérisme a été réussi 3 fois, mais le cholédoque n'a été opacifié complétement que deux fois.

MALADIES NON BILIAIRES

Il reste 8 malades ayant subi une duodénoscopie pour douleurs de l'hupocondre droit évoquant une étiologie biliaire. En réalité, le diagnostic définitif a permis d' incriminer un autre organe (rein en particulier 3 fois). Nous ne les détaillerons pas ici.

PATHOLOGIE PANCREATIQUE

LES PANCREATITES CHRONIQUES

Nous avons examiné 83 pancréatites chroniques.

Parmi elles 49 étaient connues de façon certaine avant la duodénoscopie :

- soit du fait de l'existence de calcifications pancréatiques (34 fois)
- soit du fait d'interventions antérieures ayant affirmé la pancréatite (15 fois)

Dans ces cas la duodénoscopie a été demandée pour préciser l'état du canal pancréatique avant une décision opératoire éventuelle.

Dans 34 cas la pancréatite chronique n'était pas certaine avant la duodénoscopie (pas de calcifications, ni d'interventions).

Elle a pu être affirmée :

- soit grâce à la duodénoscopie qui a montré des lésions pancréatiques importantes permettant d'affirmer le diagnostic dans 20 cas.
- soit du fait d'une intervention ultérieure dans 7 cas.
- Les 7 cas restants ont été classés dans les pancréatites chroniques malgré l'absence des critères précédents, du fait de la conjonction d'arguments cliniques, biologiques et radiologiques.

Rappelons que 13 de nos pancréatites avaient un ictère.

I - MATERIEL

. Antécédents. Parmi les antécédents nous retenons :

- diabète : 9 cas
- cirrhose associée : 4 cas
- éthylisme important : 22 cas
- poussée de pancréatite aiguë 14 cas
- cholécystectomie pour lithiase : 9 cas

. La douleur était :

- de type biliaire : 4 fois
- de type pancréatique : 54 fois
- atypique : 15 fois
  ayant fait évoquer un ulcère : 8
  de siège et d'irradations atypiques : 7
- absente : 10 fois

. Biologie

L'amylasémie et l'amylasurie étaient :

- normales : 42 fois
- élevées : 22 fois
- non dosées : 19 fois

Troubles de la glyco-régulation : 16

Stéathorrée (supérieure à 6 g/24h) : 5 fois mais elle n'avait été dosée que 22 fois

L'étude du chimisme pancréatique par tubage duodénal après stimulation par secrétine et pancréozymine a été faite 5 fois. Dans 3 cas la réponse était évocatrice de pancréatite.

. Radiologie

Le transit oesogastro-duodénal

- non vu : 16 cas
- normal : 42
- anomalies gastriques : 7
  - Refoulement de l'antre ou de la face postérieure : 6
  - Ulcère prépylorique : 1
- anomalies duodénales : 18
  - En rapport avec l'affection pancréatique
    - élargissement du cadre duodénal : 1
    - sténose du 2ème duodénum : 5
    - empreinte arciforme localisée de D 2 : 4
    - gros plis duodénaux : 5
  - Autres
    - Ulcère bulbaire : 1
    - diverticule de D 2 : 2

Radiologie conventionnelles des voies biliaires:

- non vues : 26
- vésicule exclue en cholécystographie orale : 8
- voie biliaire principale non vue ou non concluante : 12
- voie biliaire normale : 29
- anomalies
  - voie biliaire principale dilatée avec sténose du cholédoque rétropancréatiqe : 6
  - voie biliaire dilatée sans sténose visible : 2

L'artériographie du tronc coeliaque et de lamésentrique supérieure a été faite 18 fois

- anomalies évocatrices : 10 fois
- diagnostic erroné : 3 fois (cancers du pancréas)
- pas d'anomalies : 5 fois

La scintigraphie pancréatique a été faite 8 fois

- anomalies évocatrices : 4
- diagnostic erroné : 4
  - cancers du pancréas : 2
  - faux kyste inexistant : 1
  - pas d'anomalies : 1

II - RESULTATS DE LA DUODENOSCOPIE AVEC CATHETERISME

- échec global : 13
- échec sélectif : 11
  - 9 voies biliaires complètes
  - 2 voies biliaires incomplètes
- opacification du Wirsung : 59 (71 %)

1) - Le Wirsung des pancréatites chroniques

. Opacification complète ou incomplète du Wirsung

- Wirsung complet : 50
- Wirsung incomplet : 9
  - arret sur lithiase du Wirsung : 4
  - arret sur sténose du Wirsung : 4
  - arret "technique" : 1

Rappelons que le diagnostic de sténose organique du Wirsung ne peut être affirmé formellement que si le cathéter est vu à l'intérieur même du canal.

Les 50 Wirsung opacifies complètement sont normaux 16 fois, anormaux 34 fois

Wirsung normal : 16 cas

Parmi ces pancréatites avec Wirsung radiologiquement normal trois sont des pancréatites chroniques calcifiantes. Les calcifications siègeaient au niveau de la tête du pancréas mais le Wirsung était indemne.

Dans un cas il existait un faux kyste de la tête mais le Wirsung était normal de même d'ailleurs que le reste de la parenchymographie.

Chez ces 16 malades nous avons obtenu une cartographie complète du pancréas dans 6 cas. Elle nous a parue normale dans 4 cas; deux fois cependant il existait un aspect quelque peu "maculaire" du pancréas. Deux fois également on notait un retard de la vidange pancréatique (supérieure à 10 mn)

Il faut donc admettre qu'il existe des pancréatites chroniques authentiques avec des Wirsung et même des cartographies pancréatiques normales.

Wirsung anormal : 34 cas

La description radiologique des Wirsung des pancréatites est difficile en raison de l'intrication fréquente de rétrécissements, de dilatations, de calculs, voire de faux Kystes associés, rendant l'image complexe.

Nous distinguons deux types d'anomalies fondamentales auxquelles peuvent ou non s'associer lithiases du Wirsung et faux Kystes : les lésions diffuses, les sténoses localisées.

- Les anomalies diffuses : le Wirsung est soit moniliforme, soit dilaté sans sténose initiale visible
- Wirsung dilaté 5 cas. Cette dilatation est d'ailleurs rarement uniforme, en crayon. Elle a tendance à prendre un aspect irregulier avec des renflements. Au maximum est réalisé l'aspect de l'hydropancréatose de SOUPAULT avec un Wirsung très dilaté communiquant avec de nombreuses cavités kystiques appendues sur tout ou partie de son trajet. Ces Wirsungs dilatés contenaient des calculs dans 2 cas
- Wirsung moniliforme : 12 cas. Il existe alors une succession de rétrécissements et de dilatations segmentaires. Globalement le Wirsung moniliforme est de diamètre supérieur à la normale. Il peut également contenir des calculs (3 fois).
- Wirsung filiforme : 2 cas. Le wirsung est rétréci ridide mais avec des petites irrégularitées de calibre auxquelles il faut attacher beaucoup d'importance.

. Les anomalies localisées : 15 cas.

Il s'agit moins souvent ici d'aspects moniliforme ou dilatés localisés uniquement à une portion corporéale ou caudale (2 cas) sans sténose initiale nette que surtout de sténoses localisées nettes.

Nous individualisons ces sténoses car, sans aucunement préjuger de leur pathologie, elles réalisent un obstacle certain à l'écoulement du suc pancréatique. Elles s'ac-

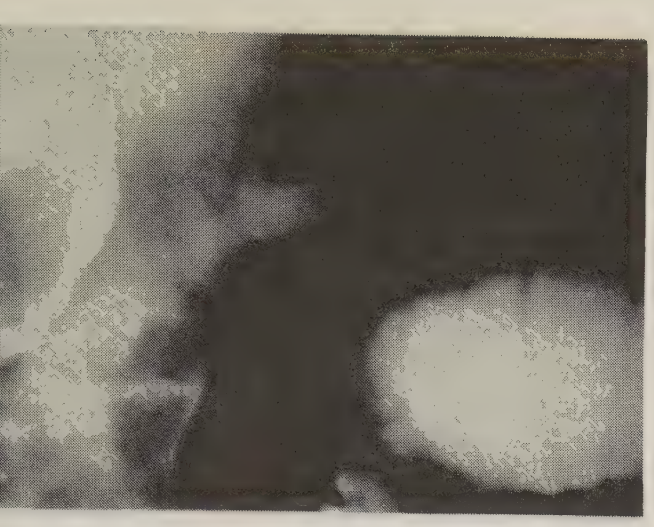

ancréatite :
irsung dilaté

Pancréatite :
irrégularité de calibre limitée à
la région caudale.

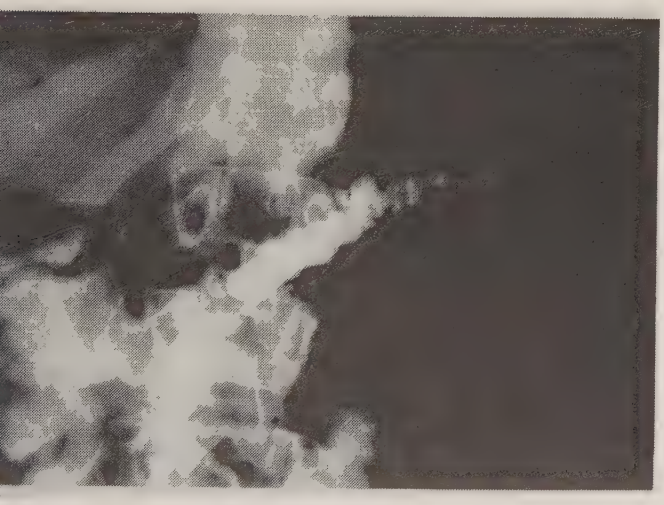

irsung moniliforme

Wirsung moniliforme

compagnent de dilatation d'amont plus ou moins importante. Nous avons observé de telles sténoses 13 fois. Elles siégeaient :

- dans la portion juxto-duodénale : 5 fois
- dans la portion céphalique : 6 fois
- au niveau du corps : 2 fois

Au total, si l'on tient compte des sténoses complètes observées on trouve une sténose du Wirsung dans sa portion juxto-duodénale ou céphalique dans 17 des 59 Wirsung opacifiés (28,8 %)

La lithiase du canal de Wirsung peut se voir aussi bien dans les lésions diffuses qu'en amont de sténoses localisées. Nous l'avons observées dans 11 cas sur 59. Rappelons que dans 4 cas elle formait un arret complet à la progression du produit de contraste. Dans ces cas l'arret est net et prend un aspect cupuliforme.

2)- Les canaux secondaires dans les pancréatites chroniques

Ils ont été injectés 36 fois.

Ils peuvent être dilatés parallèlement à la dilatation du Wirsung. Ils prennent alors un aspect sacciforme

Ils peuvent être raréfiés en des zones localisées; parfois en regard de rétrécissements du Wirsung créant alors des aspects difficiles à différencier de ceux du cancer.

Ils peuvent être refoulés, laminés par un faux kyste.

Ils peuvent enfin paraitre strictement normaux.

Pancréatite calcifiante :
obstacle à l'injection.

Wirsung moniliforme.

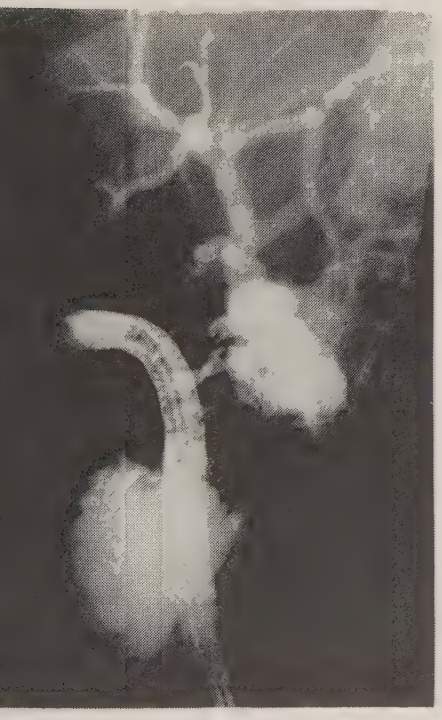

Faux kyste cephalique.

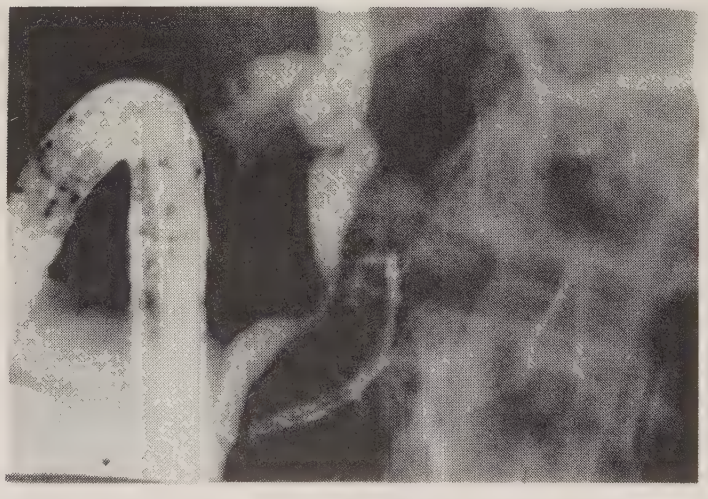

Cathéter poussé dans le faux kyste.
celui-ci s'est vidé.

3) - La cartographie dans les pancréatites

La cartographie a été obtenue 11 fois
Elle était complète 6 fois, incomplète 5 fois.
Les aspects suivants ont été notés :

- faux kyste : 2
- cartographie "maculaire" : 2
- cartographies normales : 7

4) - Les faux kystes

Nous avons eu l'occasion d'examiner 11 faux kystes du pancréas.

Le Wirsung fut opacifié 10 fois, le faux kyste :

- communiquait avec les canaux pancréatiques dans 7 cas (il fut alors opacifié)
- ne communiquait pas avec les voies pancréatiques dans 3 cas (il se traduisait alors par un refoulement des canaux secondaires)

Les faux kystes siégeaient :

- 9 fois dans la région céphalique
- 2 fois dans la région corporéale

III - COMMENTAIRES

Le pancréas était jusqu'ici un organe inaccessible aux procédés radiologiques directs.

Le transit gastro-duodénal peut être complété par la duodénographie hypotonique qui permet mieux de préciser le retentissement de la pancréatite de la tête sur le cadre duodénal. On peut l'obtenir au cours de la duodénoscopie même en injectant directement le produit de contraste dans le duodénum.

La scintigraphie pancréatique à la sélénométhionine est un examen d'application facile. Malheureusement son interprétation est plus délicate. Des lésions néoplasiques ou des faux kystes peuvent être responsables d'hypofixation tout comme la pancréatite.

De plus on peut voir un certain nombre de résultats faussement positifs allant jusqu'à 43 % chez des sujets indemnes de toute affection pancréatique.

" En définitive, un résultat anormal ne peut être considéré que comme une indication à envisager des explorations plus poussées" (FERRUCI)

Nous n'avons dans notre expérience aucune pancréatite ayant bénéficié d'uneécographie. Il semble que cette exploration ne soit pas encore courante dans la région parisienne ... Son intéret pour le diagnostic des pseudo kystes du pancréas et des tumeurs expansives parait bien établi. Par contre il reste pour le moment discuté dans le diagnostic des pancréatites.

L'artériographie bisélective du tronc coeliaque et de la mésentérique supérieure n'est pas un examen d'application facile. Elle ne donne que rarement (même en utilisant divers artifices) une parenchymographie de bonne qualité. Elle peut mettre en évidence des rétrécissements artériels en diaphragme, en cône, en manchon ou des zones d'hypovascularisation (HERNANDEZ). Mais ces images ne sont pas toutes spécifiques de la pancréatite chronique. De plus elles ne sont nettes qu'en cas de pancréatite déjà évoluées. Ainsi l'artériographie ne parait guère utilisée pour le diagnostic précoce de la pancréatite chronique. Elle est plus utile pour apprécier une complication éventuelle

(faux kyste) ou une compression du tronc porte. Elle est plus utile également pour le diagnostic de certaines tumeurs bénignes (adénomes) ou des tumeurs malignes. Encore faut-il se rappeler que certaines anomalies artérielles à type de rétrécissement sont parfois difficiles à attribuer à la pancréatite ou au cancer.

Difficile à explorer sur le plan radiologique le pancréas l'est également sur le plan biologique. En dehors des dosages d'amylases dont l'élévation n'est d'ailleurs pas nécessaire au diagnostic de pancréatite, la plupart des autres examens ne sont perturbés que dans les pancréatites évoluées.

La pancréatographie par voie rétrograde permet le diagnostic de pancréatite dans un pourcentage notable de cas. Dans notre expérience (sur 83 pancréatites chroniques) les aspects radiologiques étaient suffisamment évocateurs pour affirmer le diagnostic 54 fois. Mais il faut rappeler que la plupart de nos malades (49) avaient une pancréatite déjà connue et évoluant depuis longtemps. Même dans ces pancréatites dèjà connues et certaines nous avons observé des Wirsung et même des cartographies normales. Cette notion nous parait fondamentale : une radiographie normale du Wirsung ne permet pas d'affirmer l'absence de pancréatite chronique.

Certains aspects sont tout à fait évocateurs de pancréatites : les dilatations globales, les aspects moniliformes, les empierrements canalaires. Encore faut il s'assurer que ces lésions n'ont pas pour cause une sténose du Wirsung qui, elle, est d'interprétation plus discutable. S'agit-il d'une sténose inflamatoire ou d'une sténose cancéreuse?

En principe la sténose cancéreuse refoule le Wirsung et s'accompagne d'une raréfaction des canaux, voire d'un aspect lacunaire à la parenchymographie. Mais il nous est arrivé une fois de voir une sténose du Wirsung céphalique avec raréfaction des canaux que nous avons interprêté comme étant néoplasiques. L'intervention a infirmé le diagnostic.

D'autres anomalies étiquetées "mineures" sont considérées comme évocatrices de pancréatite chronique. Il s'agit tout d'abord de l'aspect de cartographie "maculaire". Elle est décrite comme une opacification en nappe de tout ou partie du pancréas. Cette nappe n'est pas homogène, elle est formée par la juxtaposition de nombreuses petites taches faisant entre elles des zones moins opaques. L'ensemble réalise une image tachetée. Elle est parfois suffisamment nette pour mériter considération. Mais son interprétation est souvent difficile car la cartographie normale n'est pas toujours homogène(elle peut être complète ou incomplète, elle est plus nette en certaines zones et surtout la vidange pancréatique ne se fait pas toujours de manière symétrique et crée ainsi des aspects "pseudo-maculaires").

Les aspects dit "en arbre mort" caractérisés par l'effacement et lararéfaction des branches distales des canaux secondaires sont considérés comme évocateurs (MARTIN). Nous ne les avons jamais observés de façon isolée. Quand ils existaient on notait toujours des anomalies majeures du Wirsung rendant l'interprétation facile.

Il faut attacher par contre une grande valeur aux sténoses filiformes du Wirsung caractéristiques des pancréatites rétractiles ou ligneuses (HEPP). Il existe alors fréquemment sur ce Wirsung rétréci de petites irrégularités de calibre qui aident à en faire le diagnostic.

Le retard à la vidange pancréatique est un signe quasi constant mais accessoire dans les pancréatites radiologiquement évidentes. Sa constatation isolée en dehors de toute anomalie morphologique reste encore d'interprétation difficile.

En réalité, plus que pour le diagnostic précoce de la pancréatite chronique (puisque les anomalies "mineures" ou les anomalies parenchymateuses isolées sont d'interprétation difficile à l'heure actuelle) la pancréatographie parvoie rétrograde nous parait utile pour faire le bilan des lésions canalaires et cela dans la perspective opératoire. Elle montre l'importance de la dilatation du canal de Wirsung. Elle révéle l'existance de sténoses complètes ou incomplètes du canal principal et en précise le siège. Rappelons que dans nos 59 Wirsung opacifiés; il existait une sténose canalaire nette, complète ou incomplète dans 17 cas (28,8 %). L'indication opératoire bénéficie ainsi de la connaissance exacte de la topographie des lésions.

Parmi nos 11 faux kystes pancréatiques 10 ont été opacifiés. Contrairement aux notions habituelles ils étaient plus souvent "communiquantes" que "non communiquantes". Ceci est probablement du au fait que nos pressions d'injection sont plus importantes que celles utilisées au cours des Wirsungographies per-opératoires. Nous n'avons observé dans les suites aucune surinfection de faux kyste.

IV - OBSERVATIONS

1) - Madame D... 35ans.
Douleurs épigastriques atypiques depuis Septembre 1970. Le 20/10/1971 laparotomie d'urgence pour pancréatite

aigue, découverte d'une lithiase vésiculaire cholécystectomie.

En Novembre 1971 récidive des douleurs; le transit oesogastro-duodénal révèle une compression extrinsèque de la région antrale. La scintigraphie à la sélénométhionine confirme l'existence d'une lacune de la tête du pancréas. En Mars 1972 les douleurs récidivent; la masse sous hépatique droite devient palpable. L'artériographie montre un refoulement à droite de la gastro duodénale.

Duodénoscopie le 4/04/1972

Il existe un rétrécissement du cholédoque dans sa portion pancréatique sur 2 cm environ, modéré sans retentissement sur les voies biliaires d'amont. Le Wirsung est opacifié uniquement dans sa portion céphalique. En béquillant on parvient à enfoncer plus profondément le cathéter dans le Wirsung sur 3 ou 4 cm et en injectant à nouveau le produit de contraste on obtient l'opacification d'une plage opaque à contours irréguliers correspondant au faux kyste.

Dans les suites du cathétérisme la masse cliniquement palpable a disparue

Un nouveau cathétérisme a été pratiqué chez cette malade le 14/02/1973

Le Wirsung est opacifié sur toute sa longueur.
On obtient une parenchymographie de la tête : il n'y a pas de récidive du faux kyste.

2) - Monsieur F... 29 ans
Depuis Juin 1971 douleurs épigastriques irradiant sur l'hypocondre droit et le dos. En Novembre 1971, vomissements fréquents, altération considérable de l'état général (perte de 17 Kg en 5 mois)

L'examen clinique est normal; les examens biologiques et en particulier les amylasémies et les amylasuries également.

Le transit gastro-duodénal puis la duodénographie hypotonique montrent une sténose étendue à la partie haute de D2. A l'artériographie on note un discret appauvrissement de la vascularisation de la tête du pancréas.

Duodénoscopie le 4/02/1972

Immédiatement après la pointe du bulbe on note un rétrécissement duodénal avec des plis épais, purpuriques délimitant une zone déprimée avec un fond grisâtre.

On parvient à franchir ce rétrécissement et on repére la papille qui a une situation et un aspect typique opacification du Wirsung avec cartographie complète. Celle-ci est normale suaf au niveau de la tête où l'on observe une flaque de produit de contraste correspondant à un faux kyste.

L'intervention est faite le 19/02/1972

La tête pancréatique dans la région para duodénale sus papillaire est le siège d'un nodule de la taille d'une noix, extrèmement dure. La ponction ne ramène pas de liquide. La queue du pancréas est souple et apparemment saine. La vésicule n'est pas lithiasique.

Une duodéno-pancréatectomie céphalique est réalisée. Seule la coupe de la pièce post opératoire a confirmé l'existence du faux kyste de la tête.

CANCERS DU PANCREAS

. Le diagnostic précoce du cancer du pancréas est parmi les plus difficiles ; ce n'est souvent que lorsque le cancer retentit sur les organes de voisinage que le diagnostic est posé.

La possibilité d'opacifier les canaux pancrétiques par duodénoscopie permet-elle un diagnostic plus précoce ?

. Nous avons examiné 30 cancers du pancréas (14 ictériques).

. Ils siégeaient au niveau : de la rête : 18 fois
: du corps : 8 fois
: de la queue : 4 fois

. Le diagnostic de cancer du pancréas est certain :

- soit du fait d'une intervention : 22
- soit du fait de l'autopsie : 4
- soit enfin en raison de l'association à des anomalies radiologiques pancréatique , d'un cancer secondaire du foie..... : 4

I - MATERIEL

. Le motif du cathétérisme a été :

- ictère ..... : 14 fois

- pancréatopathie suspecte ..... : 11 fois
- pancréatopathie connue ..... : 3 fois
- recherche de cancer primitif du pancréas .. : 2 fois

Nous avons déjà défini ces diverses classifications. Rappelons que par recherche de " cancer primitif du pancréas " nous entendons les cas où devant l'existence d'une métastase ou d'une adénopathie (dont l'histologie est compatible avec une origine pancréatique), on a demandé une pancréatographie rétrograde bien qu'il n'y ait aucun signe clinique ni radiologique en faveur de cette localisation. Dans les 21 indications de ce type nous n'avons trouvé que deux fois un cancer du pancréas.

. Dans les antécédents nous retenons :

- diabète 6
- cirrhose 2

. La douleur était :

- typiquement pancréatique 13
- atypique 10
- non notée ou absente 7

. - BIOLOGIE. -

- Les amylases ont été dosées 21 fois :
  . normales : 21
  . élevées : 0
- Troubles de la glyco-régulation : 11

- Stéathorrée supérieure à 6g : 3 (mais elle n'a été dosée que 6 fois).

. - RADIOLOGIE. -

- Le transit gastro-duodénal :

. normal..... : 13
. anomalies gastriques.. : 5

- compression de la grande courbure antrale : 3
- compression de la face postérieure gastrique : 2

. anomalies post-bulbaires : 5

- laminage de tout le bord interne de D_2 : I
- encoche arorciforme de D_2 : 4

. non vu : 7 fois

- L'artériographie a été pratiquée 7 fois :

- diagnostic certain 5
- diagnostic faux ..... I (pancréatite)
- pas de diagnostic ..... I (vascularisation normale)

La scintigraphie pancréatique à la sélénométhionine a été faite 5 fois.

- diagnostic exact 2
- diagnostic erroné ..... I (pancréatite)
- pas de diagnostic 2

II - RESULTATS

. Pourcentage d'opacification du Wirsung :

- échec global 5
- échec sélectif 6
- opacification du wirsung ..... 19 (63,3 %)

. Aspects radiologiques du wirsung :

- wirsung normal 3
- sténose complète 11
- sténose incomplète 5

. Une cartographie complète a été obtenue 6 fois :

- cartographie avec lacune : 5
  - . 3 alors que le wirsung était strictement normal
  - . 2 alors qu'il existait une sténose incomplète sur le wirsung
- cartographie avec aspect inhomogène du bord supérieur du pancréas : (aspect grignoté) : I

. Aspect des voies pancréatiques selon le siège du cancer :

- cancer de la tête du pancréas : 18
  - . échec global 3
  - . échec sélectif 6
  - . Opacification du wirsung : 9 (50 %)

  Wirsung normal :2 (parenchynographie lacunaire : 2)

  Sténose complète : 6

  Sténose incomplète : I
- cancer du corps du pancréas : 8

. échec global 2
. échec sélectif 0
. wirsung opacifié 6

- normal ..... I (parenchynographie lacunaire)
- sténose complète I
- sténose incomplète .. 4 (2 parenchynographies lacunaires)

- cancer de la queue du pancréas : 4

. échec global 0
. échec sélectif 0
. wirsung opacifié 4

- sténose complète 4

III - COMMENTAIRES

La duodénoscopie avec cathétérisme a permis d'opacifier le Wirsung 19 fois sur 30, soit dans 63,3 % des cas. Il faut noter que dans les cancers de la tête le pourcentage des échecs est plus important s'élevant à 50 % . Ceci est en accord avec les constatations de OI qui remarque que dans les cancers de la tête le cathétérisme peut être réussi sans qu'on puisse obtenir l'opacification canalaire. En tenant compte des anomalies éventuelles retrouvées sur le cholédoque pancréatique le diagnostic n'a été fait de façon certaine que 20 fois. Nous avons déjà décrit les anomalies cholédociennes qui sànt parfois très évocatrices.

Les anomalies radiologiques pancréatiques peuvent intéresser la " cartographie ", les canaux secondaires et surtout le Wirsung.

. - La cartographie. -

Sur la cartographie, le cancer se traduit par une zone lacunaire d'étendue variable ; cette lacune peut être arrondie, à limites nettes. Elle est alors très évocatrices. Dans un cas le cancer se traduisait seulement par une diminution à peine perceptible de la parenchymographie au bord supérieur du pancréas.

Malheureusement la cartographie n'est obtenue que de façon inconstante. En son absence on peut très facilement méconnaître un cancer du pancréas car celui-ci ne retentit pas toujours sur le Wirsung.

La cartographie n'est pas, par ailleurs, toujours complète et on peut aussi méconnaître des petites lacunes localisées.

Tant qu'on ne saura pas obtenir de manière constante et homogène par voie rétrograde, une cartographie complète du pancréas, le diagnostic des petites tumeurs périphériques du pancréas ne sera que rarement fait.

. - Les canaux secondaires. -

Les canaux secondaires au niveau du cancer sont raréfiés ou amputés. Mais là encore l'interprétation est difficile car ils ne sont pas opadifiés de manière constante dans les pancréas normaux. Ils sont parfois moins denses au niveau de la tête qu'au niveau du corps ; œla dépend entre

autre de la position du cathéter. Il est alors difficile d'attribuer une valeur formelle à des anomalies isolées et discrètes des canaux secondaires.

. - Le Wirsung. -

Quatre types d'images peuvent s'observer au niveau du Wirsung : la sténose complète, la sténose incomplète, le rétrécissement progressif du calibre, le laminage ou l'aspect grignoté d'un bord.

- La sténose complète

C'est l'aspect le plus souvent observé dans notre série, comme dans celle de OGOSHI. Il faut éliminer une faute technique. L'arrêt sur empierrement canalaire ne se discute guère. Parfois le diagnostic est difficile et on retiendra en faveur du cancer une raréfaction asymétrique des canaux secondaires si elle est nette, des images évocatrices du choledroque. La stéjose complète du Wirsung oriente cependant vers un cancer pancréatique.

- La sténose incomplète

Elle est d'étendue variable. Elle entraîne en amont une dilatation du Wirsung, parfois considérable pouvant simuler la pancréatite si on n'accorde pas toute son importance à la sténose initiale. Là encore on recherchera un défaut d'opacification des canaux secondaires ou une lacune dans la cartographie pour étayer le diagnostic.

- Le retrécissement progressif de calibre du Wirsung

Cet aspect a été observé 3 fois par OGOSHI, dans

ancer du pancréas :
ténose complète.

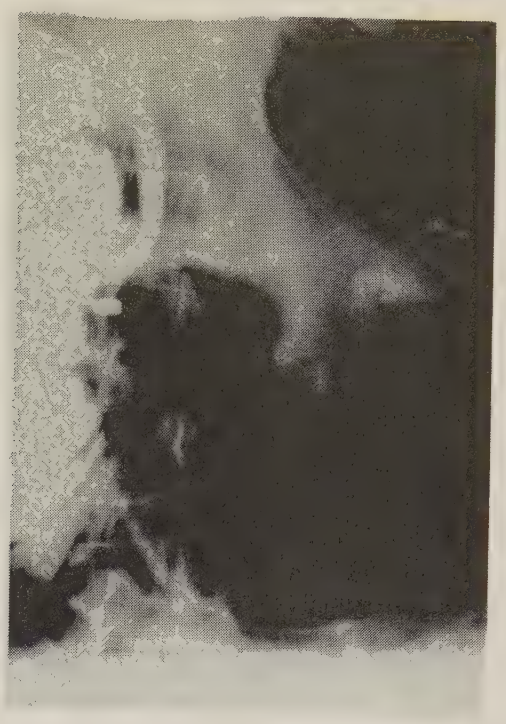

Cystadénocarcinome de la queue du pancréas.

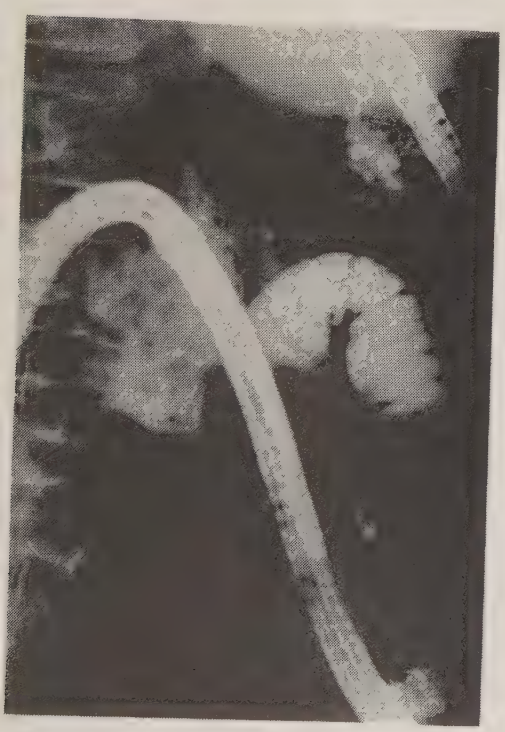

ancer du corps

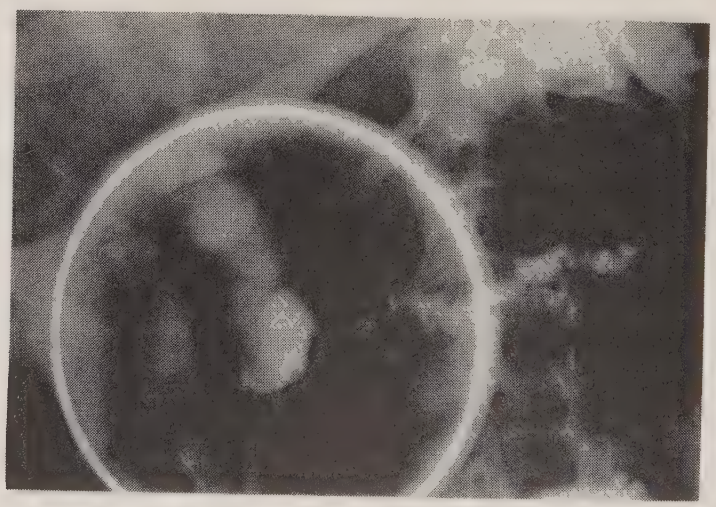

Ampullome.

notre série une fois. Le calibre se rétrécit progressivement de la tête vers la queue ; le diamètre peut être légèrement irrégulier.

C'est dans ces cas qu'il faut accorder une grande valeur aux critères d'injection complète du Wirsung ; celui-ci dans plus de 50 % des cas normaux présente une bifidité terminale caudale. Dans notre cas le Wirsung paraissait normal mais sa terminaison (au niveau de la queue) était un peu moins fine que normalement et il manquait cette bifidité terminale. A l'autopsie il existait une grosse tumeur de la queue du pancréas.

- L'aspect grignoté d'un bord

Il traduit le début de l'envahissement du Wirsung par la tumeur. Le Wirsung n'est pas encore sténosé. Il n'est pas dilaté en amont. Nous avons observé œt aspect une fois.

Ainsi il est parfois difficile à la radiologie de distinguer pancréatite et cancer. C'est le cas des sténoses incomplètes localisées. Un grand progrès sera réalisé quand on saura obtenir sans danger, de façon constante et homogène une cartographie du pancréas. Nous fondons aussi beaucoup d'espoir sur le cyto-diagnostic du suc pancréatique prélévé directement par cathétérisme ; nous y reviendrons.

IV - OBSERVATIONS

MADAME G.. 54 ans

a un diabète connu depuis 2 ans. Depuis trois mois, elle se plaint de douleurs épigastriques en barre irradiant dans le dos. Elle a maigri de 5 kg.

. Le transit gastro-duodénal révèle une compression extrinsèque de la face postérieure de l'estomac par une masse arrondie. La scintigraphie à la sélénométhionine montre une lacune du corps et du pancréas et à l'artériographie il existe une masse du corps du pancréas, refoulant la coronaire stomachique avec thrombose de la veine splénique.

. Duodénoscopie avec cathétérisme le 22/03/1972.

Le Wirsung est opacifié. Il est légèrement dilaté jusqu'à la jonction corps-queue du pancréas où l'on note un arrêt brutal. Au dessus existe un canal pancréatique arciforme qui semble se mouler sur une masse et qui se jette dans le Wirsung. Au dessous on note une plage de radiosélectan ayant un aspect variqueux qui correspond à une cavité néoformée opacifiée. Il s'agit d'une tumeur en capsulée et creusée de cavités kystiques, c'est-à-dire d'un cystadenome.

. Intervention le 24/03/1972.

Il existe une énorme tumeur de l'hypochondre gaugauche développée au niveau de la queue du pancréas et qui est manifestement kystique. Cette tumeur s'étend vers le colon transverse et la loge rénale. Il existe deux métastases hépatiques.

. L'histologie confirme qu'il s'agit d'un cystodéno-carcinome de la queue du pancréas.

Monsieur V... 70 ans.

Il se plaint depuis 4 mois de douleurs abdominales très évocatrices d'une affection pancréatique. Il a maigri de 7 kg. L'examen clinique est normal, la biologique également.

. Le transit gsatroduodénal, les radiographies biliaires, la laparoscopie, le lavement baryté sont normaux. A l'artériographie il n'y a aucune anomalie décelable dans les territoires coeliaques et mésentériques. Le transit du grèle est normal.

. duodénoscopie avec cathétérisme le 18/02/1972.

Les voies biliaires sont normales. Le Wirsung est interprété comme étant normal. La cartographie n'a pu être obtenue.

. Devant la persistance des douleurs une laporotomie exploratrice orientée vers le pancréas est faite le 1/03/1972. Le pancréas parait normal. Pas d'autres lésions visibles en dehors d'une cholécystite discrète ; une cholécystectomie est réalisée.

. Monsieur V.. continue à souffrir. Les douleurs s'accentuent à un tel point que deux mois plus tard il subit une nouvelle laparotomie exploratrice. On découvre alors une tumeur néoplasique inextirpable au niveau du petit pancréas de Winslow.

. En revoyant les clichés de pancréatographie par voie rétrograde on s'aperçoit qu'il existe de façon indiscutable un aspect grignoté du bord inférieur du Wirsung au niveau de son premier coude, sur une longueur de 5 mm.

MADAME H... 60 ans.

Depuis 6 mois existaient des douleurs de l'hypocondre droit avec amaigrissement important (supérieur à 10 kg). L'examen clinique est normal, il n'y a pas d'ictère. Les examens biologiques sont normaux.

Le transit oesogastrique, les radiographies biliaires ne montrent pas d'anomalies.

La scintigraphie hépatique à l'or coloïdal montre des zones d'hypofixation évocatrices de métastases. Tentative de laparoscopie : échec.

. Duodénoscopie le 25/02.1972.

Le Wirsung est opacifié sur toute sa longueur. Il est strictement normal. Le parenchyme est opacifié en totalité sauf au niveau de la partie supérieure de la tête où il existe une zone lacunaire nette.

. L'intervention confirme l'existence d'une tumeur néoplasique de la tête du pancréas avec métastases hépatiques. A l'histologie il s'agissait d'un adéno-carcinome peu différencié.

MALADIES PANCREATIQUES DIVERSES

Nous avons examiné 16 malades atteints d'affections pancréatiques diverses :

- pancréatite subaigue à rechute : 5
- pancréatite aigue : 5
- autres :
  - faux kyste post-traumatique : 1
  - fistule pancréatique post-traumatique : 1
  - kyste de la queue du pancréas : 1
  - adénome langerhansien : 1
  - syndrome de Zollinger-Ellison : 1
  - pancréatite chronique aved dilatation kystique de l'ampoule de Vater : 1

. La duodénoscopie avec cathétérisme a obtenu les résultats suivants :

- échec global : 2
- échec sélectif : 0
- opacification du Wirsung : 14

PANCREATITES SUBAIGUES A RECHUTES

. Il s'agit là de diagnostics basés uniquement sur l'existence de crises douloureuses récidivantes, épigastriques évocatrices de pancréatite avec au moment des crises hyperramylasémies et hyperamylasuries.

Dans l'intervalle des crises il n'y a aucune douleur résiduelle. Ce diagnostic est donc basé uniquement sur des critères cliniques et évolutifs.

Deux malades sur cinq avaient subi une laparotomie exploratrice qui avait montré un aspect de pancréatite oedémateuse.

. Le cathétérisme a été pratiqué en dehors des épisodes douloureux. Le Wirsung a pu être opacifié les 5 fois de façon complète. Il était strictement normal 2 fois, mais dans 2 cas il existait une sténose incomplète et dans 1 cas un faux kyste de la queue communiquant avec le Wirsung. Les sténoses incomplètes siégeaient une fois dans la région céphalique et une fois dans la région corporeale. La dilatation en amont était peu marquée.

La cartographie complète ne fut obtenue qu'une seule fois. Elle était d'aspect " maculaire ".

PANCREATITES OEDEMATEUSES : 5

. Le cathétérisme a été pratiqué 2 mois, 1 mois, 3 mois, 11 jours et 15 jours après la crise de pancréatite.

. Le Wirsung a été opacifié de manière complète 3 fois. Il était normal les 3 fois. Cependant on notait une fois une anomalie de l'abouchement du Wirsung ; au lieu de s'accoler au cholédoque à angle aigu, il se jetait dans celui-ci à angle droit.

. La cartographie a été obtenue 2 fois, elle nous a parue

normale.

. Deux malades ont par la suite été opérés en raison d'une lithiase vésiculaire associée.

ADENOME LANGERHANSIEN : 1

Chez ce malade sujet à des crises d'hypoglycémie, l'artériographie avait révélé l'existence d'un adénome de la queue du pancréas.

Le cathétérisme a montré un wirsung et même une parenchymographie normale.

L'histologie de la pièce de pancréatectomie corporeo-caudale a confirmé la présence de l'adénome.

DE MEME AU COURS D'UN SYNDROME DE ZOLLINGER ELLISON, d'ailleurs difficile à cathétériser du fait d'une hypersecrétion et d'une hypermotilité duodénale. Le canal de Wirsung était strictement normal.

DILATATION DE L'AMPOULE DE VATER

Il s'agit d'une malade de 25 ans que nous avons été amenés à examiner à la suite de la survenue de crises douloureuses épigastriques typique de pancréatite. L'abdomen sans préparation révèle d'ailleurs des calcifications pancréatiques. La papille est facilement repérée à la partie

moyenne de D2 elle est de type hémisphérique avec capuchon et frein. Le cathéter est poussé très facilement au travers de la papille. L'injection de radiosélectan ne permet pas d'opacifier les voies biliaires ni pancréatiques mais par contre délimite nettement une cavité ampullaire de 4 cm de diamètre environ dans laquelle le cathéter s'enroule.

L'intervention confirme l'existence d'une dilatation kystique de l'ampoule de Vater. Il existait de plus une sténose du Wirsung céphalique.

KYSTE DU PANCREAS

Dans ce cas le Wirsung était normal au niveau de la tête et du corps. Par contre au niveau de la queue on notait 3 ou 4 petites taches de produit de contraste correspondant à un début d'opacification du kyste.

L'histologie de la pièce opératoire (hémi-pancreatectomie gauche) montre que la paroi kystique est recouverte par un épithélium de revêtement cylindrique mucipare.

ENFIN NOUS AVONS OPACIFIE UN FAUX KYSTE POST-TRAUMATIQUE DE LA QUEUE DU PANCREAS ET UNE FISTULE POST TRAUMATIQUE.

COMMENTAIRES

Dans les pancréatites aigues et subaigues à rechute le cathétérisme n'a montré que deux fois des anomalies du Wirsung et une seule fois une cartographie anormale.

Il est tentant de proposer l'opacification du Wirsung dans ces indications pour chercher des anomalies canalaires ou des anomalies du mode d'abouchement du Wirsung. Mais son utilité réelle dans ce type d'indications reste à démontrer.

AUTRES INDICATIONS PANCREATIQUES

Nous ne détaillerons pas ce chapitre. Il correspond au x 32 malades qui ont eu une duodenoscopie en raison d'une symptomatologie clinique et en particulier de douleurs évocatrices d'une atteinte du pancréas. La duodénoscopie n'a pas révélé d'anomalies pancréatiques ou biliaires. En réalité le diagnostic exact était :

- ulcère gastrique ou duodénal : 6
- cancers digestifs autres que bilio-pancréatique : 7
- Maladies artérielles : 3
- gastrique : 1
- dans 15 cas le malade est sorti de l'hôpital sans diagnostic précis.

I N C I D E N T S E T A C C I D E N T S

Le cathétérisme de la grande caroncule n'est pas une méthode dénuée de risques. Ce sont ceux liés à toute endoscopie et à la prémédication d'une part et d'autre part les accidents septiques et pancréatiques qui sont particuliers au cathétérisme.

I - LES ACCIDENTS COMMUNS A TOUTE ENDOSCOPIE.

C'est en particulier le risque de perforation d'organe creux. Nous avons eu à déplorer une fois dans notre série une perforation du deuxième duodénum à la jonction D2 - D3 . Le diagnostic a pu être porté rapidement et le malade opéré dans les meilleurs délais. Les suites opératoires ont été satisfaisantes.

C'est, à un moindre degré, le risque d'hémorragies, lié aux traumatismes répétés de la papille. Nous n'avons jamais eu à déplorer de tels accidents.

II - LES ACCIDENTS LIES A LA PREMEDICATION.

Il est certain que la neurolepanalgésie doit être maniée avec prudence chez les sujets âgés ou en mauvais état général, les insuffisants respiratoires, les cirrhotiques. On peut même se passer de toute prémédication à

condition que l'examen soit fait dans des délais rapides. Nous avons eu à examiner 11 insuffisants respiratoires, 36 malades âgés de plus de 70 ans. Nous n'avons observé qu'une seule dépression respiratoire rapidement regressive sous Nalorphine et qui n'a pas nécessité la respiration assistée. Nous avons par ailleurs observé une hypotension transitoire et rapidement résolutive spontanément chez un sujet âgé et en très mauvais état général.

L'usage des atropiniques peut amener à voir dans les suites de la duodénoscopie des iléus réflexes qui sont également spontanément résolutifs. Il est d'ailleurs possible qu'une insufflation aérique trop importante contribue au tableau observé. Ces iléus réflexes sont très rapidement et spontanément résolutifs. Nous les avons observés 5 fois.

On tiendra compte par ailleurs des contres-indications générales des atropiniques en particulier en ce qui concerne les affections prostatiques.

III - LES ACCIDENTS PANCREATIQUES.

La pression normale dans les canaux pancréatiques est de l'ordre de 15 à 20 cm d'eau. WHITE grâce à un cathéter laissé en place dans un pseudo-kyste communiquant avec le Wirsung démontre que la douleur pancréatique apparait quand la pression intra-canalaire s'élève au-dessus de 25 cm d'eau. Expérimentalement chez l'animal l'injection de liquide sous pression dans le canal de Wirsung détermine une pancréatite aigue constante, à condition que la pression soit suffisamment élevée.

VIDIL et MALLET-GUY[76] injectent le canal de Wirsung du chien avec une solution salée isotonique à des pressions variant de moins de 30 cm d'eau à plus de 70 cm. Ils observent des lésions de pancréatite aigue qui sont rapidement résolutives. Leurs conclusions étaient les suivantes :

" - déjà une pression de 25 cm d'eau dans le canal de Wirsung peut déclencher quelques lésions, assurément bénignes, d'oedèmes.

- La pression de 30 cm d'eau représente nettement le seuil au-delà duquel le risque devient plus grand ; pendant quatre jours peuvent s'observer des lésions oedémateuses, plus graves lorsqu'on ajoute à la solution de l'encre de chine.

- L'intensité des lésions pancréatiques augmente avec la pression exercée en même temps que se prolonge le délai de régression ".

Mais dans aucun cas ces lésions n'évoluaient vers la pancréatite chronique.

77
De même ROUX constate une régression rapide des lésions aigues après injection intra-canalaire de bile et de trypsine active.

Depuis le début du cathéterisme par voie endoscopique la plupart des publications font état d'une élévation fréquente de l'amylasémie et de l'amylasurie après opacification du Wirsung (OÏ, KASUGAI, OGOSHI...).

Selon les auteurs on a observé une élévation de l'amylasémie et de l'amylas urie dans 20 à 50 % des cas

après opacification du Wirsung.

Nous même avons pu constater une telle élévation dans 102 cas sur 222 fois où les amylases ont été régulièrement dosées après le cathétérisme (rappelons que le Wirsung a été opacifié 300 fois). Mais le plus souvent cette hyperamylasémie est isolée, sans aucune douleur abdominale associée. Elle régresse alors spontanément toujours en moins de 72 heures.

Dans 26 cas nous avons observé des douleurs abdominales associées à cette hyperamylasémie. Celles-ci étaient peu intenses et n'ont pas duré plus de 48 heures dans 20 cas. Dans 4 cas la douleur était plus intense et n'a disparue qu'au bout de 5 jours. Dans 1 cas les douleurs s'accompagnaient d'un syndrome fébrile ; elles étaient intenses ; leur prolongation pendant plus de 10 jours a amené finalement à proposer l'intervention. Celle-ci a confirmé l'existence d'une pancréatite oedémateuse. Enfin dans un cas de pancréatite chronique avec faux kyste de la queue nous avons observé dans les suites du cathétérisme une poussée de pancréatite. L'intervention a révélé une pancréatite nécrosante de la région caudale.

Il n'y a eu aucune pancréatite d'évolution léthale.

Nous n'avons jamais observé de perforation du canal du Wirsung par le cathéter.

Ainsi l'opacification du Wirsung expose dans 45 % des cas à une élévation de l'amylasémie ; les réactions pancréatiques douloureuses se voient dans 8,6 % des

cas (sur 300). Elles n'ont été importantes que dans 6 cas sur 300 soit 2 % des cas. Elles ont amené à l'intervention dans 2 cas.

On peut se demander à quoi correspondent sur le plan histologique les hyperamylasémies isolées. Il est possible qu'il y ait des lésions de pancréatite à minima. En particulier deux de nos malades ont été opérés le lendemain du cathétérisme pour une affection biliaire. Ils n'avaient aucune douleur de type pancréatique après l'opacification rétrograde et on notait seulement une hyperamulasémie isolée. A l'intervention le chirurgien a trouvé des lésions de pancréatite oedémateuse discrète.

Au total les accidents pancréatiques cliniques sont moins fréquents que ne le laissait craindre les constatations expérimentales. Cependant leur pourcentage peut et doit être encore réduit :

- en évitant d'utiliser des pressions d'injection trop importantes.
- en prenant soin de ne pas répéter les injections pancréatiques lorsque l'indication est biliaire et que l'on essaie d'obtenir l'opacification sélective du cholédoque.

L'utilisation de perfusions à pression constante à travers le cathéter paraît nécessaire. Nous sommes persuadés que ce moyen permettra de réduire au minimum les réactions douloureuses pancréatiques.

IV - LES ACCIDENTS INFECTIEUX.

Les accidents infectieux sont les complications les plus graves du cathétérisme. Ils se voient surtout sur les voies biliaires : OI signale 3 angiocholites sur 310 cas, COTTON 2 angiocholites sur 142 cas, OGOSHI : 2 sur 210, CREMER : 1 sur 144.

Ils ne s'observent qu'exceptionnement sur le pancréas : OI signale une surinfection de kyste pancréatique, AMMAN une surinfection de faux kyste pancréatique avec nécrose.

Sur les 392 cathétérismes réussis nous notons 15 accidents infectieux. Aucun n'est survenu sur les voies biliaires normales.

Les diagnostics sont les suivants :

- cancer du pancréas ..... : 3
- cancer des voies biliaires ..... : 4
- lithiase de la voie biliaire principale ..... : 2
- lithiase vésiculaire ..... : 3
- hépatite avec hématome vésiculaire..... : 1
- pancréatite chronique ..... : 1
- kyste biliaire ..... : 1

Ces complications méritent d'être détaillées. Certaines sont bénignes, d'autres graves. En voici les observations résumées :

Cancers du pancréas.

- Monsieur D... 71 ans

. Douleurs abdominales en barre depuis un an avec exacerbation récente et altération discrète de l'état général.

. L'examen clinique est normal, il n'y a pas d'ictère. Les examens radiologiques également. Sur le plan biologique on note une épreuve d'hyperglycémie provoquée anormale ; la bilirubine est à 8 mg.

. Duodénoscopie le 27 Mars 1972.

" On constate un rétrécissement du bas cholédoque rétro-pancréatique avec des voies biliaires d'amont qui sont légèrement dilatées, cystique et vésicule sont normaux. Pas d'opacification du Wirsung ".

. Le lendemain du cathétérisme la température est à 37°8 le matin, 38 le soir. Le 29/3/1972 la température est à 38°5 le matin et 38°8 le soir. Puis elle va osciller entre 38° et 39° pendant 3 jours. Aux hémocultures on retrouve un colibacille.

Sous l'influence de l'antibiothérapie la température revient à la normale à partir du 5/4/72. Le malade refuse l'intervention conseillée et sort de l'hôpital.

. Il est réhospitalisé le 10 Mai 1972, soit un mois et demi après le cathétérisme pour ictère intense (bilirubine totale à 300 mg) et un syndrome fébrile : température entre 38° et 39°. Aux hémocultures on trouve un pyocyanique.

. L'intervention le 17/5/1972 confirme l'existence d'un cancer de la tête du pancréas avec métastases hépatiques. En radiomanométrie il existe une dilatation considérable des voies biliaires avec arrêt complet au bord supérieur du pancréas. A l'ouverture du cholédoque la bile parait très trouble. L'opérateur réalise une cholécystectomie et une anastomose cholédoco-duodénale avec gastroentérostomie. Le malade est décédé le soir même de l'intervention.

- Madame B... 55 ans

se plaint de douleurs abdominales atypiques depuis 6 mois avec altération de l'état général. L'ictère est apparu de-

puis 15 jours avec une discrète fébricule entre 37°5 et 37°8 . Il est intense (bilirubine à 235 mg). Les examens radiologiques sont normaux. La laparoscopie est un échec en raison d'adhérences liées à une intervention antérieure.

. Duodénoscopie le 11/9/1972.

" Les voies biliaires sont rétrécies dans leur trajet pancréatique avec une très importante dilatation en amont. L'aspect est très en faveur d'un cancer du pancréas.

. Au bout de 24 heures, apparait une fièvre oscillante entre 38° et 39° avec sensibilité de l'hypocondre droit ; pas d'élévation de l'urée sanguine ; les hémocultures restent négatives. Sous l'influence de l'antibiothérapie l'apyrexie est obtenue au bout de 4 jours.

. L'intervention 7 jours après le cathétérisme a confirmé l'existence d'un cancer de la tête du pancréas. La bile n'était plus surinfectée.

- Monsieur D... 69 ans.

ictère nu apparu le 1/12/1972 avec prurit. Le diagnostic d'hépatite cholostatique a d'abord été porté du fait de transaminases légèrement élevées : sous traitement par Cortancyl apparait un diabète. L'ictère fonce progressivement ; hospitalisation le 10/1/1973. A l'examen clinique le foie est légèrement augmenté de volume, il n'y a pas de grosse vésicule. La bilirubine totale est à 200 mg.

. Duodénoscopie le 18/1/1973.

Elle montre une sténose du Wirsung céphalique et une sténose du cholédoque rétro-pancréatique avec une importante dilatation en amont. Cet aspect affirme le cancer du pancréas.

. Les suites de la duodénoscopie sont marquées par un accident infectieux. A noter cependant que déjà entre le 15 et le 18 janvier, donc avant la duodénoscopie la température oscillait entre 37° et 38° ; Le 19/1/1973 la température reste stable (37°4); le 20 au soir elle monte à 37°8. A partir du 21 elle oscille entre 38° et 39° malgré l'antibiothérapie instaurée. Le 22/1/1973 hémoculture positive au Protéus.

. Intervention le 26/1/1973.

Elle confirme le cancer du pancréas avec énorme distention des voies biliaires sus-jacentes. Le liquide biliaire est trouble ; les bilicultures vont montrer la présence en quantité très importante de levures.

L'opérateur pratique une cholécystectomie en raison d'une hémorragie vésiculaire et une hépatico-duodénostomie. Le malade est décédé le cinquième jour après l'intervention dans un tableau de collapsus avec anurie, hémorragie digestive.

Le protocole nécropsique conclut :

- cancer de la tête du pancréas, sténosant le bas cholédoque, enfahissant la veine porte, avec dilatation des voies biliaires, pancréatite d'amont.
- ni métastases ganglionnaires, ni métastase viscérale.
- érosion aigue du bas oesophage et du cardia ayant entraîné l'hémorragie digestive ; inondation sanguine des poumons.

2 - <u>Les cancers des voies biliaires</u> : 4

- Monsieur P... 63 ans.

Ictère apparu insidieusement à partir du 19/6L1972 avec altération de l'état général et petits accès fébriles vespéraux. La laparoscopie conclue à une hépatite. La ponction biopsie hépatique à une cirrbose débutante. L'ictère s'accentue nettement en Septembre 1972.

. Duodénoscopie avec cathétérisme le 17/10/1972.

Il existe un obstacle complet au niveau du hile mais d'interprétation difficile, le cathéter n'étant pas poussé franchement dans le cholédoque.

. 48 heures après le cathétérisme : épisodes septicémique avec clochers thermiques à 40° . Les hémocultures montrent la présence de colibacilles. L'apyrexie d'un mois et demi, nouvel épisode fébrile. L'ictère est entre temps devenu plus intense l'état général s'est altéré. L'apyrexie est à nouveau obtenue mais le malade décède deux mois et demi après le cathétérisme.

. L'autopsie montre un cancer du hile avec dilatation des

voies biliaires intra-hépatiques.

- Madame M... 48 ans.

. Ictère apparu le 23/9/1972 avec élévation des transaminases à 900 U.F. quelques douleurs de l'hypocondre droit.

. Duodénoscopie le 23/10/1972.

La papille est très saillante avec un sommet fragile saignant au moindre contact. L'opacification montre une sténose quasi-complète juxta-vatérienne des voies bilio-pancréatiques évoquant un ampullome.

. 24 heures après le cathétérisme : épisode fébrile avec douleurs de l'hypocondre droit.

. L'intervention 48 heures plus tard confirme la réalité de l'ampullome. La bile est surinfectée. Les suites opératoires sont tout à fait satisfaisantes mais 10 jours plus tard nouvel épisode septicémique dû cette fois à la surinfection d'un cathéter fémoral.

- Monsieur L... 61 ans.

. Ethylique chronique ; ictère nu progressivement croissant avec hépatomégalie. La laparoscopie montre un gros foie de cholostase sans cirrhose avec vésicule normale. La bilirubine est à 200 mg.

- Duodénoscopie le 10/4.1972.

Elle montre un rétrécissement au niveau de la région hilaire avec une très importante dilatation sus-jacente permettant d'affirmer un cancer duhile.

. 24 heures plus tard : septicémie à gram - avec collapsus.

. Pas de vérification autopsique.

- Monsieur B... 67 ans.

. Apparition brutale en Mai 1972 d'un ictère avec fièvre.

. Laparotomie exploratrice le 17/5. 1972 où l'on voit un foie vert et une vésicule flasque. La radiomanométrie per-opératoire montre un cholédoque et une vésicule flasque. La

radiomanométrie per-opératoire montre un cholédoque et une vésicule normale mais il n'est pas fait mention des voies intra-hépatiques. Dans les suites de l'intervention l'ictère persiste sur un mode cholostatique.

. Duodénoscopie le 13/10/1972.

La voie biliaire est opacifiée jusqu'au niveau du canal hépatique commun où il existe un arrêt brutal en queue de radis permettant d'affirmer un obstacle néoplasique à ce niveau.

. 24 heures après le cathérisme, poussée thermique à 40° avec collapsus et anurie.

Le malade est décédé 10 jours plus tard dans un tableau d'insuffisance rénale et d'hémorragies digestives.

. La vérification autopsique a confirmé le cancer du hile.

3 - Les lithiases cholédociennes et vésiculaires : 5

Madame D... 85 ans.

Ictère d'installation progressive avec petites poussées fébriles sans douleurs. A l'examen hépatomégalie de 15 cm sur la ligne mamalonaire. Erreurs de la laparoscopie et de la scintigraphie (observation déjà décrite).

. Duodénoscopie le 19/5/1972.

Enorme dilatation de la voie biliaire principale avec lithiase vésiculaire.

. 24 heures plus tard accentuation de la fièvre, apparition d'une défense modérée de l'hypocondre droit.

. Intervention le 21/5/1972 : le cholédoque est monstrueux. La vésicule est scléro-atrophique et calculeuse. Pas de lithiase cholédocienne mais oddite. La bile est claire. Une anastomose cholédoco-duodénale est pratiquée ; décès dans les suites post-opératoires.

- Monsieur R... 78 ans.

. Ictère progressif d'intensité modérée, sans douleur mais

avec prurit généralisé et poussée fébriles à 38°5, accompagnées de frissons. Echecs des tentatives d'opacification biliaires.

. Duodénoscopie le 24/4/1972.

La voie biliaire principale est considérablement dilatée et contient des calculs de même que la vésicule. Dans les suites de la duodénoscopie accentuation de la fièvre avec frissons. Sous antibiothérapie une amélioration très nette est obtenue.

. Le 28/4/1972 l'intervention confirme le diagnostic. On pratique une anastomose cholédoco-duodénale et une cholécystectomie. Les suites opératoires ont été tout à fait satisfaisantes.

- Monsieur K... 73 ans,

a subi le 20/1/1970 une cholécystectomie avec anastomose cholédoco-duodénale latéro-latérale pour lithiase vésiculaire et cholédocienne.

Depuis un an il se plaint de douleurs de l'hypocondre droit avec fièvre d'allure angiocholitique.

Le transit gastro-duodénal montre un reflux baryté dans l'arbre biliaire.

. Duodénoscopie avec cathétérisme le 7/11/1972.

Le cathétérisme est effectué par l'anastomose. Pas de corps étranger dans les voies biliaires.

. 48 heures après le duodénoscopie petite poussée fébrile. Le 14/11/1972 grand clocher thermique à 40° avec frissons. Tout régresse en 24 heures sous antibiothérapie.

Pas de nouvelle intervention.

- Monsieur S... 58 ans.

. Ictère d'intensité variable avec douleurs atypiques et amaigrissement de 14 kg en 6 mois. Echecs des tentatives d'opacification des voies biliaires. Echec de la laparoscopie. La biopsie hépatique conclue à une hépatite chronique.

. Duodénoscopie le 10/5/1972.

Lithiase cholédocienne et vésiculaire.

. 36 heures plus tard élévation thermique à 40° avec frissons. Sous antibiothérapie la température régresse en 72 heures.

. Intervention le 14/6/1972.

Cholécystectomie et sphinctérotomie. Suites opératoires simples.

- Madame P... 73 ans,

se plaint depuis plusieurs mois de crises douloureuses épigastriques post-prandiales, avec amaigrissement. Le bilan radiologique est normal. Les radios biliaires ne permettent pas une opacification satisfaisante.

. Duodénoscopie le 14/6/1972.

Il existe une lithiase vésiculaire et un cholédoque très dilaté, sans lithiase.

. 24 heures après la duodénoscopie apparition de clochers thermiques à 39° avec douleurs abdominales hyperamylasémie et hyperamulasurie.

. Sous antibiothérapie tout regresse en 5 jours. La malade a refusé l'intervention proposée.

4 - Pancréatite chronique : 1

. Pancréatite chronique calcifiante évoluant depuis 1967. Du fait de la recrudescence des douleurs discussion d'intervention.

. Duodénoscopie le 2/6/1972.

Il existe une dilation importante du Wirsung et des canaux de premier ordre avec un rétrécissement au niveau de la portion juxta-duodénale.

. Dans les suites du cathétérisme douleurs abdominales de type pancréatique avec température à 39° - 40°. Régression de la douleur et de la fièvre en 72 heures sous antibiothérapie.

. Intervention le 19/6/1972 : très grosse pancréatite " ten-

tatives multiples de ponction du Wirsung : échecs. Ce n'est que parce qu'on le sait très dilaté que l'on poursuit. On est finalement obligé de faire une section transversale de l'isthme pour repérer le Wirsung ".

Anastomose Wirsungo-jejunale latéro-latérale.

Suites opératoires favorables.

5 - Hépatite virale avec hématome vésiculaire : 1

Madame B... 43 ans.

. Malade ictérique ayant déjà subi une laparotomie exploratrice deux mois avant. Une radiomanométrie par ponction de la vésicule avait été pratiquée mais les voies biliaires intra-hépatiques n'ont pas été opacifiées ; le cholédoque était normal.

. L'ictère persiste discrètement fébrile par moment.

. La duodénoscopie avec cathétérisme permet d'affirmer que le cholédoque et les voies biliaires intra-hépatiques ne présentent aucune anomalie. Par contre la paroi de la vésicule présente un aspect inhomogène (voir photo).

. Dans les suites de la duodénoscopie : épisodes fébriles avec douleurs de l'hypocondre droit.

. A l'intervention 6 jours après le cathétérisme il existe une cholécystite intense avec un hématome vésiculaire surinfecté.

6 - Kyste hépatique : 1

Madame D... 71 ans,

se plaint depuis 6 mois d'épisodes douloureux de l'hypocondre droit avec accès fébrile de type angiocholitique.

. Une intervention trois mois avant le cathétérisme a montré un gros cholédoque sans calcul ; une anastomose cholédocuduodénale est pratiquée ; surtout il existe un gros kyste du foie.

Dans les suites de cette intervention persistent les mêmes épisodes douloureux et fébriles avec hyper leucocytose.

. La duodénoscopie confirme la perméabilité de l'anastomose et l'absence d'obstacle cholédocien ; la ramure intra-hépatique est mal opacifiée. Dans les suites de la duodénoscopie nouvel épisode fébrile avec frissons résolutif en 48 heures sous antibiothérapie.

Pas d'intervention immédiate.

Ainsi parmi lces épisodes infectieux il faut noter qu'aucun n'est survenu sur une voie biliaire normale. Les accidents graves concernent tous des malades porteurs de cancers du hile ou de cancers de la tête du pancréas, à l'exception de Madame D..., âgée de 85 ans qui avait cette oddite avec dilatation monstrueuse du cholédoque et qui est décédée dans les suites opératoires.

9 malades sur 15 faisaient déjà avant le cathétérisme des poussées fébriles soit discrètes, soit importantes de type angiocholitique.

Ces épisodes infectieux peuvent être considérablement réduits en prenant un certain nombre de précautions.

. Depuis le 15/11/1972 nous mélangeons systématiquement au produit de contraste injecté dans les voies biliaires, un antibiotique en l'occurence la Gentamycine. Depuis lors notre pourcentage de complication infectieuses a régressé. Sur nos 282 premières opacifications nous avons eu 13 accidents , soit 4,6 %. Depuis le début de l'antibiothérapie locale sur 110 malades nous avons observé 2 épisodes infectieux (dont l'épisode angiocholitique surkyste hépatique, d'in-

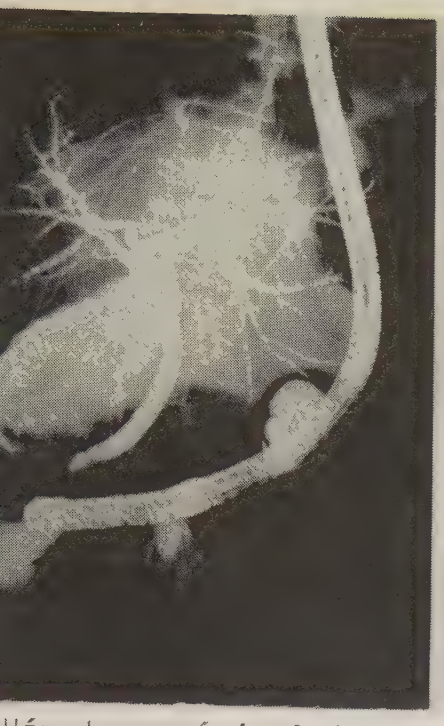

Hématome vésiculaire



Sonde de Fogarti (modifiée)



ilatation congénitale de l'ampoule
e Vater.

Idem, en semi-réplétion.

terprétation difficile.

. Si la duodénoscopie avec cathétérisme révèle un obstacle biliaire à fortiori s'il s'agit d'un obstacle complet à l'évacuation de la bile il nous parait prudent de conseiller l'intervention (qui de toute façon s'impose dans ce cas) dans les 48 heures. C'est pourquoi en cas de forte suspiscion de cholostase extra-hépatique le bilan opératoire sera pratiqué avant le cathétérisme et le chirurgien prévenu de la possibilité d'une intervention.

. Si les voies biliaires sont dilatées il est prudent de toute façon d'instaurer une antibiothérapie à large spectre par voie générale.

Avec ces précautions les accidents infectieux post-cathétérisme ne devraient plus se voir. Nous n'avons pas eu connaissance d'hépatite virale transmise par l'intermédiaire du duodénoscope.

P O S S I B I L I T E S D E D E V E L O P P E M E N T

La duodénoscopie avec cathétérisme ouvre de nouvelles possibilités dans les explorations des voies biliopancréatiques.

Il est possible d'aspirer de la bile directement à l'intérieur du cholédoque, du suc pancréatique directement à l'intérieur du canal de Wirsung.

. - Cyto-diagnostic biliaire et pancréatique. -

Nous avons commencé depuis 2 mois à l'Institut Gustave Roussy de Villejuif à prélever directement le suc pancréatique dans le canal de Wirsung des malades suspects de cancer du pancréas.

Nous espérons ainsi d'une part compléter les données radiologiques par des données cytologiques, d'autre part peut-être déceler des tumeurs de petite dimension ou des tumeurs périphériques si la cartographie n'a pas été complète. Seize prélèvements ont jusqu'ici été effectués. Nous n'avons pour le moment aucun résultat positif ; mais un résultat faussement négatif. Une expérimentation plus poussée est nécessaire pour tester la valeur réelle de la méthode.

Examen chimique du suc pancréatique après stimulation par

la secrétine. Nous avons commencé cette étude en collaboration avec le DOCTEUR PLESSIER.

Examen bactériologique et chimique du liquide biliaire.

Il est parfaitement possible d'aspirer celui-ci à travers le cathéter ; nous avons ainsi dans un cas " extrait " du cholédoque dilaté plus de 150 cm3 de liquide. On peut aussi entre autre effectuer des ensemencements bactériologiques.

Avec un cathéter orientable type MILLER ABBOT il est possible d'obtenir une opacification sélective d'un segment hépatique.

Ainsi de nombreuses possibilités restent à explorer.

C O N C L U S I O N S

Le cathétérisme endoscopique de la grande caroncule qui paraissait initialement être un exploit technique est en réalité facilement réalisable pour un opérateur entrainé. Dans notre expérience le pourcentage de réussite du cathétérisme est de 89,29 % pour 439 tentatives.

Ce pourcentage est peu différent de celui obtenu par les autres équipes ayant une expérience à peu près équivalente.

Ce pourcentage augmente progressivement avec l'expérience de l'endoscopiste. Sur les 190 premières duodénoscopies notre pourcentage global de réussite était de 86,5 %.

Parmi les causes d'échecs de cathétérisme il faut noter, dans notre expérience, 20 fois des lésions gastriques ou duodénales qui rendaient impossible ou inutile (ampullomes) toute tentative de cathétérisme.

Le cathétérisme sélectif des voies biliaires ou pancréatiques peut être difficile à obtenir. Dans notre expérience l'opacification sélective du canal demandé est obtenu dans 74,26 % des cas.

Là encore ce pourcentage augmente avec l'expérience. Sur nos 190 premières tentatives le canal demandé n'était opacifié que dans 72,5 % des cas.

OGOSHI sur ses 126 dernières tentatives obtient 92,4 % de cathétérisme sélectif et l'école de Nancy (HEULLY) rapporte 93 % d'opacification sélective du cholédoque (nombre total de tentatives non connu). Il faut dire que parfois, même si le canal demandé n'est pas opa-

cifié, le cathétérisme de l'autre voie peut donner des renseignements utiles au diagnostic. C'est le cas en particulier des pancréatites ou des cancers de la tête du pancréas.

En cas d'opacification initiale du mauvais canal le cathétérisme sélectif peut être obtenu :

- soit en répétant le cathétérisme sous diverses incidences, (51 % de nos 70 opacifications sélectives secondaires)

- soit en retirant progressivement le cathéter enfoncé trop loin de manière à essayer d'injecter à l'intérieur d'un éventuel canal commun bilio-pancréatique (20 %);

- soit enfin par la recherche attentive à la surface de la papille de deux orifices séparés pour les voies pancréatiques et pour les voies biliaires (25%)

En totalisant opacification d'emblée et opacification secondaire nous avons ainsi injecté 300 fois les voies pancréatiques et 295 fois les voies biliaires.

LES COMPLICATIONS

Alors que les premières publications sur le cathétérisme en faisaient une méthode dénuée de complications nous avons eu 45 accidents cliniques sur 439 soit 10,2 % Si l'on ne tient compte que des cathétérismes réussis (392) ce pourcentage monte à 11,5 %. Ils sont d'inégale gravité. Nous pensont qu'ils peuvent être considérablement réduit en prenant un certain nombre de précautions.

Pour éviter les accidents septiques nous ajoutons systématiquement depuis le 15 Novembre 1972 au produit de contraste injecté un antibiotique en l'occurence la Gentamycine. Depuis lors sur nos 110 dernières duodénoscopies notre pourcentage d'accidents infectieux est tombé de 5,10 à 2,7 %. Les accidents septiques biliaires ne surviennent, en pratique, que sur des voies biliaires anormales, dilatées, avec obstacle à l'écoulement spontané de la bile.

Nous pensons que :

- les ictères avec grosses vésicule tendue en laparoscopie sont des indications discutables du cathétérisme.

- En cas de mise en évidence d'une voie biliaire dilatée en amont d'un obstacle il faut vider la voie biliaire du produit de contraste injecté et de la bile in situ par aspiration à travers le cathéter et injecter pour terminer dans les voies biliaires une ampoule ou deux d'antibiotique.

- En cas de mise en évidence d'un obstacle il vaut mieux opérer le plus rapidement possible, en pratique dans les 48 heures après le cathétérisme. C'est dire que le chirurgien aura été prévenu de l'éventualité d'un intervention et le bilan pré-opératoire pratiqué.

- Enfin, on mettra en route une antibiothérapie de couverture par voie générale.

Grâce à ces précautions on peut espérer réduire considérablement le pourcentage des accidents infectieux.

En ce qui concerne les réactions douloureuses pancréatiques nous en notons 26. Elles ont toutes disparues spontanément dans un délai maximum de 5 jours à l'exception de deux. Une fois les douleurs ont persisté plus de 15 jours avec de la fièvre. L'intervention à montré une pancréatite oedemateuse. Une pancréatite chronique connue avec faux kyste de la queue s'est compliquée de pancréatite aiguë avec cyto-stéato-nécrose à l'intervention.

Les élévations de l'amylasémie et de l'amylasurie après cathétérisme du Wirsung sont particulièrement fréquentes.

Elles s'observent dans près de 50 % des cas d'opacification du Wirsung.

Ces hyperamylasémies isolées sont d'autant plus fréquentes que la parenchymographie est plus complète.

Pour tenter d'éviter ces réactions pancréatiques nous pensons qu'il sera nécessaire de faire les injections à des pressions connues grâce à des perfusions à pression constante et d'abandonner les injections manuelles. Expérimentalement, en effet, le risque de pancréatites est d'autant plus grand que les injections rétrogrades intra-pancréatiques sont faites à des pressions plus élevées.

LES AFFECTIONS BILIAIRES

Nous avons eu l'occasion d'examiner 66 hépatites de diagnostic difficile, la plupart évoluant sur un mode cholostatique, soit d'emblée, soit après une phase initiale atypique. Le cathétérisme a permis le diagnostic en montrant une voie biliaire principale normale dans tous les cas d'opacification du cholédoque : 49 sur 66 soit 74 %. Il permet ainsi d'éviter une exploration chirurgicale inutile sur ces sujets fragiles.

Parmi les 39 lithiases de la voie biliaire principale, le cholédoque a été opacifié 32 fois et le diagnostic a été fait de façon certaine 28 fois. Il faut noter que 2 fois les calculs n'ont pas été mis en évidence dans la voie biliaire dilatée. Ceci est dû à la très forte concentration du produit de contraste utilisé. En cas de dilatation des voies biliaires il est donc nécessaire d'employer, après l'opacification initiale, un produit plus dilué et d'utiliser la compression dosée et les tomographies.

Nous avons examiné 24 tumeurs des voies biliaires dont 8 cancers de la vésicule propagés au Hile et 11 cancers du Hile. Elles se traduisent par une sténose complète ou incomplète plus ou moins irrégulière de la voie biliaire. Nous pensons que le diagnostic de sténose complète organique peut être porté de façon formelle si on voit l'extrémité du cathéter à l'intérieur de la voie biliaire

principale, le produit de contraste ne pouvant alors être injecté de façon préférentielle dans le Wirsung comme c'est le cas lorsque le cathéter est à l'intérieur d'un canal commun bilio-pancréatique.

Dans les plaies des voies biliaires, si la sténose est incomplète, le cathétérisme permet de préciser l'importance de la dilatation des voies biliaires susjacentes et donc les indications opératoires.

Les ampullomes sont une des indications privilégiées de la duodénoscopie. Nous en avons observé 11. L'endoscopie permet de visualiser les tumeurs à développement duodénal et de les biopsier. Si le diagnostic d'ampullome est certain à la duodénoscopie nous pensons qu'il n'est pas nécessaire et qu'il peut même être dangereux d'effectuer le cathétérisme. Par contre le cathétérisme est nécessaire pour mettre en évidence les tumeurs à développement intra- luminal aux dépens des voies biliaires ou pancréatiques.

Nous n'entrerons pas dans le détail des ictères de causes diverses. Disons simplement que le cathétérisme est une excellente méthode d'opacification de l'ensemble des voies biliaires intra-hépatiques permettant en particulier de mettre en évidence le retentissement des métastases ou des tumeurs primitives du foie sur les canaux intra-hépatiques.

Dans le diagnostic des ictères ou des maladies hépatiques dont les voies biliaires ne peuvent être opacifiées par les procédés radiologiques classiques (cholécystographie orale, cholangiographie intraveineuse, voire cholangiographie sous perfusion prolongée) la duodénosco-

pie constitue donc une nouvelle méthode diagnostique à côté de l'opacification par ponction transvésiculaire sous contrôle laparoscopique (méthode de ROYER) et de la ponction transcutanée transhépatique. L'opacification rétrograde sous duodénoscopie, elle, n'est pas limitée dans ses indications. Elle n'expose pas au risque de cholépéritoine et n'est donc pas obligatoirement pratiquée en pré-opératoire immédiat comme l'opacification transcutanée transhépatique. Elle est d'une grande efficacité diagnostique.

Parmi nos ictères, 117 sur 223 avaient subi une laparoscopie. Notre recrutement est très particulier car, il ne provient que des échecs ou des incertitudes des autres méthodes diagnostiques et en particulier de la laparoscopie. Par ailleurs, les laparoscopies ont été réalisées par des équipes différentes. Cependant, il faut faire remarquer que le diagnostic exact n'a été porté au cours de ces 117 laparoscopies que dans 29,10 % des cas. Aucun diagnostic n'a pu être porté dans 39,40 % des cas. Le diagnostic s'est révélé erroné dans 21,30 % des cas. Enfin, nous notons 10,20 % d'échecs.

LES AFFECTIONS PANCREATIQUES

En ce qui concerne les voies pancréatiques, une première constatation nous parait essentielle : Nous ne savons pas d'avance si nous allons ou non obtenir une parenchymographie de tout le pancréas.

Seul le contrôle exact des pressions d'injection permettra de déterminer si l'obtention d'une parenchymographie est uniquement fonction de la pression d'injection ou si d'autres facteurs interviennent.

Pour le diagnostic de cancer du pancréas, l'obtention d'une parenchymographie peut être nécessaire. Nous avons vu 3 cancers du pancréas sans aucun retentissement sur le canal de Wirsung, se traduisant uniquement par une lacune à la parenchymographie.

Parmi les 30 cancers du pancréas que nous avons eu l'occasion de voir, 19 fois, nous avons pu opacifier les voies pancréatiques. Le Wirsung était normal 3 fois, 11 fois le cancer se traduisait par une sténose complète du Wirsung et 5 fois par une sténose incomplète.

Nous mettons beaucoup d'espoir dans le cyto-diagnostic du suc pancréatique prélevé directement dans le Wirsung surtout en cas de pancréatographie incomplète. Nous avons mis en route ce cyto-diagnostic depuis 2 mois à l'Institut Gustave ROUSSY de Villejuif.

Nous avons pratiqué le cathétérisme pour 83 pancréatites chroniques dont 34 pancréatites chroniques calcifiantes. 49 pancréatites étaient certaines avant la duodénoscopie soit du fait des calcifications, soit du fait d'interventions antérieures.

Le point fondamental nous paraît être ici la possibilité de rencontrer des Wirsung normaux et même des parenchymographies normales au cours des pancréatites chroniques. En effet, dans une observation privilégiée, le canal pancréatique principal et la parenchyme nous ont paru normaux et seules les calcifications pancréatiques authentifiaient la pancréatite chronique.

L'intérêt de la duodénoscopie avec cathétérisme au cours des pancréatites nous parait moins diagnostique que pronostique dans le cadre d'un bilan pré-opératoire éventuel à la recherche d'une sténose ou d'une lithiase de la voie pancréatique principale en précisant ainsi leur siège.

Parmi les pancréatites chroniques, 11, présentaient des faux kystes, 10 ont été mis en évidence par le cathétérisme, 7 communiquaient avec les voies pancréatiques et 3 en étaient exclues. Une fois le cathéter a été poussé jusque dans le faux kyste qui a été complètement vidé. Un nouveau cathétérisme, 6 mois plus tard, a montré qu'il n'avait pas récidivé.

La parenchymographie est obtenue moins fréquemment au cours des pancréatites chroniques que lorsque le pancréas est normal. Nous avons observé 3 fois seulement un aspect de parenchymographie maculaire, seule traduction de la pancréatite chronique alors que le Wirsung était normal.

Il est possible de pratiquer avant l'injection de produit opaque, un prélèvement de suc pancréatique directement dans le Wirsung pour dosage enzymatique.

EN DEFINITIVE méthode élégante et très efficace pour le diagnostic des ictères difficiles, première méthode d'opacification non opératoire des voies pancréatiques, le cathétérisme de la grande caroncule rendra le maximum de services :

- si on sait l'entourer des précautions nécessaires et probablement suffisantes pour éliminer les risques infectieux et les réactions pancréatiques.
- Quand on saura obtenir, de façon constante et sans danger, une cartographie complète du pancréas.

B I B L I O G R A P H I E

1 - LERICHE. R : Image lipiodolée du canal de Wirsung sur le vivant. Bull. et Mem. Soc. nat. de chirurgie, LVI, 1930.

2 - MALLET-GUY : Le reflux dans le canal de Wirsung au cours des cholangiographies - Lyon chirurgical, 1948 p. 643.

3 - LEGER. L : L'exploration radio-chirurgicale du pancréas et le draînage transpapillaire du Wirsung - J. chir. (Paris) 1952, 68. 518-536.

4 - DOUBILET. H, POPPEL. R.H. and MULHOLAND. J.H. : Pancreatography technics, principles and observations - Radiology 1955, 64 325 - 339.

5 - MALLET-GUY. P : Pancréatotomie sous contrôle radiographique pour lithiase du canal de Wirsung : résultat de deux ans - Mem. acad. chir. 14 Janvier 1953, 79 n° 1,2,3 p. 66 - 72.

6 - LEGER. L et LEGER. H : Essai de classification anatomopathologique des pancréatites chroniques : confrontation avec les aspects pancréatographiques - La Presse Médicale N 54, 25 Décembre 1956, p. 2166 à 2172.

7 - HEPP. J et MOREAUX. J : Documents sur les pancréatites avec calcifications - Arch. mal. app. digestif tome 47, n° 10, Octobre 1958 (p. 1057 à 1072).

8 - HIRSCHOWITZ. B : Endoscopic examination of the stomach and duodenal cap with the fiberscope - Gastroenterology 1958, 35, 50-53.

9 - WATSON. W.C. : Direct vision of the ampulla of Vater through the gastro duodenal fiberscope - Lancet, 1966, 1, 902-903.

10- RABINOV. K.R., SIMON. M. : Peroral cannulation of the ampulla of Vater for direct cholangiography and pancreatography - Radiologie 1965, 85 - 693 - 697.

11 - MC. CUNE. W.S., SHORB. B.E., MOSCOWITZ. N. : Endoscopic cannulation of the ampulla of Vater : a preliminary report - Ann. Surg 1968 167 p. 752-756.

12 - I.OI, TAKEMOTO, KONDO. T. : Fiberduodenoscope : direct observation of the papilla of Vater - Endoscopy 3/1969 p. 100 à 103.

13 - OI.I, KOBAYASHI. S., KONDO. K. : Endoscopic pancreatocholangiography - Endoscopy 1970 2 p 103 - 106.

14 - OI.I : Duodenoscopy during pancreatic diseases - Arch. Fr. mal. app. digestif Avril Mai 1972 tome 61, n° 4-5 p 349-354.

15 - OGOSHI. K. and HARA. Y. : Retrogade pancreato choledocography - Jap. J. Clin. radiol. vol 17, n° 7 p. 455-466 Juillet 1972.

16 - HEULLY. F., GAUCHER. P., LAURENT. J. et Coll. : La duodénoscopie, expérience personnelle - Bull. ass. Nord Loth. gastro enterology 1971 - 5 p 81 à 84.

17 - COTTON. P.B. : Cannulation of the papiila of Vater by endoscopy and retrograde cholangiopancreatography - Gut., 1972, 13 1014 à 1025.

18 - NAKAMURA. M., MIYAGAWAS, TAKADA. T., HANYU. F. et TAKEMOTO. T. :
Diagnostic importance of endoscopic visualisation of the biliary system - Congrès européen d'endoscopie digestive, Paris, Juillet 1972.

19 - KOZU. T., OI.I, TAKEMOTO. T. : The cytology of the intrapancreatic juice taken by duodenoscopic cannulation into the duodenal papilla - Congrès européen d'endoscopie digestive Juillet 1972 Paris.

20 - TAKAGI.K., VICARI.F., LAURENT.J., JEANPIERRE. R.E. : Extraction de corps étrangers intra-cholédociens par duodénoscopie - Actaendoscopica et radiocinématographica, Tome II, vol 3-4 Juillet - Septembre 1972, p. 81-84.

21 - GULBIS. A., CREMER. M. et ENGELOH. L. : La cholangiographie et la wirsungographie endoscopique - Acta endoscopica et radiocinematographica tome II, vol 3-4. Juillet - Septembre 1972 p 78 à 80.

22 - COTTON. P.B., BRUMGART. L.H., SALMON. P.R., : Cannulation of papilla of Vater via fiberduodénoscope. Assessment of retrograde cholangiography in 60 patients - The Lancet January 8/ 1972 p. 53 à 58.

23 - CAROLI : Maladie du foie et des voies biliaires - 1 vol. Flammarion ed. p. 692.

24 - CORDIER et ARSAC : Le canal de Wirsung quelques précisions sur sa topographie et les connexions biliopancréatiques - Journal de Chirurgie T 68, N 8-9, Août Septembre 1952 p. 504-517.

25 - HODEZ. CL. : Opacification des voies biliaires et pancréatiques au cours de la duodénoscopie - thèse med. Nancy 1972.

26 - HAND. B. : Anatomy and function of the extra-hépatiquic system - Brit. J. Hosp. Med. 1 - 8 22.

27 - KASUGAI. T., KUNO. N., KOBAYASHI. S. and HATTORI. K. : Endoscopic pancreatocholangiography : the normal endoscopic pancreatocholangiogramme - Gastroenterology vol. 63, August 72, n° 2, p. 217 à 226.

28 - BAGGENTOS. A.M. : Major duodénal papilla : variations of pathologic interest and lesions of mucosa - Proc. Staff. Majo. clinic 1938 t 13, p. 29 - 31.

29 - BARRAYA. L. PUJOLSOLER. R. et YVERGNEAUX. J.P. : La région oddienne : anatomie milimétrique - Presse Médicale 79 n° 55, p 2527 - 2533.

30 - WARTER. J, WEILL. J.P., BUSCHER. P et WEILL-BOUSSON : Contribution à l'étude de la pancréatographie post-mortem - Arch. mal. app. digestif 54, 1965, 12, p. 1219 à 1239.

31 - MILBOURN. E. : Calibre and appearance of the pancreatic direct Acta. chir. scand. 118 : 1959 p. 286-303.

32 - PIRNSTING. L. : A study of pancreatography. Brit. J. surg 1959 47, 128-139.

33 - CADAS. F., BOUCHER. Y. et MARTIN. R. : Contribution à l'étude morphologique de la tête du pancréas - " comptes-rendus de l'association des anatomistes ", Gèbes 1954, 41, 866 - 876.

34 - CAROLI. J. : Les ictères par rétention - 1 volume 1956, Masson et Cie éditeurs, Paris, p 2.

35 - FIEVET. J.P. : Place des cholangiographies transparieto-hépatique et laparoscopique au cours du diagnostic des ictères cholostatiques - thèse Bordeaux 1971.

36 - RICORDEAU. P. : " Les ictères par rétention " par J. CAROLI, Masson et Cie ed. Paris p. 164 à 226.

37 - ROYER. M. : Le cholédoque normal et pathologique vu à la cholangiographie laparoscopique - Arch. mal. app. dig. 1 951, 40, 53-62.

38 - HEGSTROM et Coll : Peritoneoscopy Gastroenterology 1953, 25, 243.

39 - SAFRANY. L., BARNA. L. et TOROK. I. : Fiberduodenoscopic retrograde cholangiography - Congrès européen d'endoscopie digestive, Paris, Juillet 1972.

40 - GIBERTINI et Coll. : La cholangiographie laparoscopique : technique et résultats - Presse Médicale 1970 : 78, p. 2471 - 2474.

41 - GRATADOUR, TRAISSAC et Coll. : La cholangiographie par la méthode de Royer, ses résultats, son intérêt dans les ictères prolongés - Arch. Franc. mal. app. digestif 1971, 60.

42 - HUARD et HUAND DO HOP : La ponction transhépatique des canaux biliaires - Bull. Soc. med. chir. Indochine 15, 1090 1937.

43 - CARTER. F.R. et SAYOL. G.M. : Transabdominal cholangiography - J.A.M.A. 148, 253, 1952.

44 - PRIOTON J.P. : La cholangiographie par ponction extrapéritoneale du foie - Presse Médicale 68, 2308 : 25/12/1960.

45 - TURNER. F.W. et COSTOPOULOS L.B. : Percutaneous transhepatic cholangiography : a study of 115 cases - The canadian med. ass. journal vol 99, n° 11, 21/9/1968, p. 513 à 521.

46 - RITCHIE G.W., TACKSON O.C., FAGLESMAN. M. : Percutaneous transhepatic cholangiography - Canad. med. ass. journal 1969, 100, 110 à 116.

47 - PLECHA. F.R. et Coll. : Percutaneous transhepatic cholangiography - Arch. Surg. vol. 92, May 1966, p. 672 à 676.

48 - FEKETE. F., NAHUM. H., DELAGAUSIE. P. et MOINEC : La cholangiographie transhépatique percutanée - Arch. Franc. mal. app. digestif 1971 60, n° 8-9, p. 433 à 444.

49 - JAMES. M. :
- Arch. Surg. vol. 103, July 1971, p. 31-34.

50 - OZDEMIR. A.I., LANCASTER. J.R., MORGANTOWN : Percutaneous transhepatic cholangiography - Arch. Surg. vol. 103, n° 6, p. 684 à 687.

51 - FLEMMA. R.J., SHINGLEJON W.W. : Clinical experience with percutaneous transhepatic cholangiography - Amer. J. Surg. 111, 13, 1966.

52 - DIARI et Coll. : Resultats de la cholangiographie transparieto-hépatique par voie extra-peritoneale - Bordeaux médical n° 12, Juin 1972 p 1367 à 1376.

53 - GOTHLIN et Coll. : Combined percutaneous transhepatic cholangiography and selective visceral angiography in obstructive pairndice Surgry, February 1973, vol. 117, n° 2, p. 419 à 425.

54 - EVANS J.A. : Radiol. clin. N. Amer. 3 (2) 305, 1965.

55 - DEBRAY. CH., HARDOUIN J.P., PAOLAGGI J.A. et Mme MARCHE Cl. : Les cancers primitifs de la vésicule biliaire - Arch. mal. app. dig. T 54, n° 162, p. 5 à 47.

56 - BERMAN : Les ampullomes - Thèse, Paris 1971.

57 - OGOSHI. K., MASAYUKI. N., HARA. Y., MEDEL O.T. : Endoscopic pancreatocholangiography in the evaluation of pancreatic and biliary diseases - Gastroenterology 64, n° 2, 1973, p. 216 - 216.

58 - KASUGAI. I., KUNO. N., KISU. N., KOBAYASHI. S., HATTORI. K. : Endoscopic pancreato cholangiography, II : the pathological endoscopic pancreato-cholangiogram -
Gastroenterologu 63, n° 2 1972, p. 227 - 234.

59 - HEULLY. F., GAUCHER. P., LAURENT. J., VICARI. F., FAYS. J., BIGARD M.A., JEANPIERRE. R. : duodénoscopie et cathétérisme des voies biliaires et pancréatiques - La nouvelle Presse Médicale, n° 0, Nov. 1971, p. 19 - 24.

60 - HEULLY. F. et Col. : Duodénoscopie et cathétérisme des voies biliaires et pancréatiques, principes et méthodes - Acta endoscopica et radiocinematographica tome II, vol. 3-4, Juillet-Septembre 1972 p. 62-77.

61 - BLUMGART L.H., COTTON P.B. et Coll. : Endoscopy and retrograde choledocopancreatography in the diagnosis of the jaundiced patient - The Lancet, December 16, 1972, p. 1269-1273.

62 - DORNIER. R., JEANPIERRE. R. et Coll. : cholangiographie et wirsungographie par cathétérisme par endoscopie de l'ampoule de Vater - Bull. ass. Nordlotharingienne de gastroentérologie tomme II, n° 1, Janvier 1972, p 9-11.

63 - CLASSEN. M., KOCH. H., DEMLING. L. : Duodenoscopy : méthods and findings - Gastro intestinal endoscopy vol. 18, n° 2, 1971, p 78 - 80.

64 - INGELFINGER F.J. : E

65 - INGELFINGER. F.J. : Endoscopic pancreatocholangiography : progress and problem. The New england journal of Medecine. Vol. 287, n° 17 1879 880.

66 - PERGOLA. F., CACHIN. M. : La pancreato cholangiographie duodénoscopique par cathétérisme de la papille : intérêt dans les Hepatites cholestatiques et les affections pancréatiques.
Ann. Med. int. Décembre 1972. 123 n° 12 p. 1059-1062.

67 - CREMER. M., GULBIS. A. et Coll. : la cholangio Wirsungographie endoscopique : expérience d'un an. 2° Congrès européen d'endoscopie digestive : Juillet 1972.

68 - SHINDO. S., KANKE. K., YANAGISAWA. F. : duodenofiberscopy.
Endoscopy (Tokio) vol. 12, N° 1, 70-82 1970.

69 - HEULLY. F., LAURENT. J. : Duodenoscopie dans les maladies des voies biliaires - arch. Franc. Mal. app. digestif. 1972, 61 n° 4-5, p. 355-368.

70 - OÏ.I., TAKEMOTO. T., NAKAYAMA. K. : Fiberduodenoscopy : early diogressis of cancer of the papillo of Vaver. Surgery vol. 67, n° 4 p. 561-565. Avril 1970.

71 - OÏ.I. : La pancreato-cholangiographie endoscopique. Une nouvelle méthode de diagnostic des maladies pancréatiques.
Médecine et Hygiène n° 948, 27 Janvier 1971. 29 : 115 - 117.

72 - SEAN F. O'BEIRN : Transduodenal endoscopy.
G U T 10, 1969 - 323 - 324.

73 - HANCY. A., CASTRO. R., MONGES. : Duodenescopie : technique et indications - Arch. franc. Mal. app. dig. 1972 - 61, n° 4-5, p. 315-320.

74 - TAKAGI. I., GO. T., et Coll. : fiberoptic duodenoscopy.
Surgery, Avril 1959, Vol. 65 n° 4, p. 597-602.

75 - WHITE T.T., BOURDE. J. : A New observation on Human intraductal pancreatic pressure.
Surgery, Gynecologu and obstétrics - February 1970 p. 275 - 278.

76 - VIDIL. R., TAVARES , FEROLDI. J. et MALLET-GUY. P. : injection sous pression dans le canal de Wirsung - Bull. soc. int. cahier 20 1961 - 111-119.

77 - ROUT. :
mem. acad. chir., 89, 1963, 232.

78 - AMMAN. R.W., DEYHLE. P., BUTIKOFER. C. : fatal necrotizing pancretitis after peroral cholangiopancreatography.
Gastro-entérology, 64 320-323 - 1973.

79 - RETTORI. R. : Etude des altérations pancréatiques provoquées par la ligature et le drainage du canal pancréatique principal chez le chien.
Arch. mal. app. digest. T 49, n° 7-8, 1960, p. 873 à 909.

80 - WHITROCK. R.M., HINE. D., CRANE. J., Mc CORKLE : The effect of hile flow through the pancreas. Surgery july 1955 p. 122-133.

81 - ROBINSON.T.M., DUNPHY. J.E. : Continuous perfusion of hile and protease activators through the pancreas. J A M A Fb. 16, 1963, p. 530-533.

82 - VIDIL. R., ROSOWSKI. F., FEROLDI. J., MALLET-GUY. P. : Etude expérimentale des ligatures complètes et incomplètes des voies excrétrices du pancréas. Bull. soc. int. chirurgie n° 1, 1961, p. 102-111.

83 - MALLET-GUY. P. et FEROLDI. J. : Essai de classification des pancréatites chroniques. Arch. Franc. Mal. app. digestif. 55, 1966 N° 6 p. 541-548.

84 - LEGER. L. : Images de dilatation du canal de Wirsung - Essai de classification. Presse médicale, Mars 1961. 69, n° 14, p. 631.633.

85 - HEPP. J., TOURNEUR R., MOREAUX. J. : Les lésions anatomiques du pancréas confrontées avec les données de la pancréatographie dans les pancréatites chroniques calcifiantes. La Presse Médicale, 24 Juin 1959, 67 N° 31, p. 1275-1278.

86 - MARTIN. E.D. : Caractères anatomiques et schéma physiopathologique des pancréatites chroniques. Bull. soc. des chirurgiens de Paris, 1969-59, p. 129-140.

87.- EPFELBAUM. R. : La pancréatite chronique - Etude anatomo-clinique et thérapeutique. J. chir. (Paris) Janvier 1966, T 91 n° 1, p. 5 à 30.

88 - STOBBE. K.L., REMINE. W.H., BAGGENSTOSS. A.H. : Pancréatic lithiasis. Surgery, Gynecology and obstetrics, December 1970, p. 1091 - 1099.

89 - HOWARD. J.M., NEDWICH. A. : Correlation of the histologie observations and operative findings in patients With chronic pancreatitis. Surgery 132 - 3. p. 387-395; Mars 1971.

90 - SALEMBIER. Y., GAUTIER-BENOIT. Cl. : Voies excrétrices de suppléance dans la pancréatite chronique. Arch. Franc. mal. app. digestif. 1969, 58 N° 6 p. 337 à 344.

91 - LEGER. L., LENRIOT. J.P., LECORDIER. M., HAROUCHI. A., LEMAIGRE. G. : Pseudo-kystes du pancréas : implications chirurgicales de la sclérose d'enkystement. J. Chir. : Octobre 1971, t. 102, n° 4, p. 281-306.

92 - LEGER. L. : Lectasie évolutive des canaux excréteurs dans les pancréatites chroniques : étude chronologique. La Presse Médicale : 21 Juin 1961, 69 N° 30, p. 1381-1384.

93 - PATEL. J., LATASTE. J. : L'intérêt de la ducto- pancréatographie pour établir la distinction entre pancréatite et cancer.
Presse Médicale, 28 Avril 1954 62 N° 31, p. 652-654.

94 - HOWARD J.M., SHORT. W.F. : An evaluation of pancreatography in suspected pancreatic disease.
Surgery, gynecology and obstetrics. August 1969 p. 319-324.

95 - ROUX. M., LECANUET. R., RETTORI. R. : Images radiologiques des canaux pancréatiques dans le sens normal de l'excrétion. Essai de manométrie pancréatique. Mem. acad. chir. 1956, 82 N° 1-2-3, p. 82-85.

96 - MAGNE. G. : Contribution radiologique à l'anatomie des canaux excréteurs du pancréas.
Thèse Toulouse, 1951.

97 - SOUPAULT. R. : L'hydro-pancréatose.
J. de Chirurgie 1957, 74 N° 1, p. 5 à 25.

98 - CARLLI. J., PORCHER. P., PENUIGNOT. G., DELATTRE. M. : Contribution of cinéradiography to study of the function of the Human biliary tract.
AM. J. of dig. diseases, vol. 5 N° 5, 1960, p. 677-696.

99 - SCHEIN C.J., BENEVENTANO T.C. : Choledocal dunamics in man. Surgery, gyn. and. obst. March 1968 , p. 591-596.

100 - DETRIE. Ph., LIEGEOIS. A. : Le fonctionnement du sphincter d'oddi. La nouvelle Presse Médicale, 2 Déc. 1972, T. 1, n° 43, p. 2893-2897.

101 - PAULINO. F., CAVALCANTI. A. : Anatomy and pathology of the distal commen duct. Am. J. of dig. diseases; Vol. 5 n° 8 1960, p. 697-713.

102 - EDMUNDS. R., KATZ. S., The common duct after cholecystectomy. Arch. Surg. Vol. 103. July 1971. p. 79-81.

103 - TOAJARI. C., GAVALA. S., VERDI. M. : Les possibilités diagnostiques de la cholécystocholangiographie par perfusion. Sem. Hop. Paris, 14 Avril 1968, N° 1814, p. 1254-1259.

104 - ROUX M., VAYRE P., LECANUET R., FARAH A. : La radiomanométrie per-opératoire au cours de la chirurgie des voies biliaires extra-hépatiques. Ann. chir. Juin 1970, Vol. 24 n° 11-12, p. 695-704.

105 - DEBRAY Ch., ROUX M., LE CANUET. R., BELLANGER G. : Le reflux Wirsungien au cours des cholangiographies per et post opératoires. Arch. mal. app. digestif T 50 N° 11 Nov. 1961, p. 1114-1139.

106 - CUSTER M.D., CLORE J.N., WINCHESTER : Source of error in operative cholangiography. Arch. surg. 1 vol. 100 June 1970, p. 664-667.

107 - WILKINSON L.H., SIMMS A.G., FLOYD U.T. : Operative cholangiography. Arch. surg. vol. 92, May 1966, p. 677-688.

108 - KAKOS G.S. et Coll. : Operative cholangiography during routine cholecystectomy : a review of 3012 cases. Arch. surg. vol. 104, april 1972, p. 484-486.

109 - PORCHER. P., LARULI. J., : Etude cinéradiomanoumétrique du reflux wirsungien. Revue internationale d'hystologie. Tome V, n° 6 - 1958, p. 875-899.

110 - FISH. J.C., WILLIAMS. D.P., WILLIAMS. R.D. : Jaundice with cholecystis. Arch. Surg. Vol. 96, June 1968, p. 875-877.

110 - DEBRAY Ch., LE CANUET R. : Radiologie de la lithiase biliaire. Revue de médecine, n° 20 - 17 Mai 1971, p. 1265 - 1284.

111 - BENEVIENTANO T.C., SCHEIN C.J. : The pseudo-calculous sign in cholangiography. Arch. Surg. Vol. 98 June 1969, p. 731-733.

112 - CHERIGIE E., DOYON D., BIGOT. R. : Techniques d'exploration radiologique du choledoque. Revue Praticien, tomme 20, n° 15, p. 2503-2519.

113 - LEVRAT M., RICHARD M., BRET P. : Etude radiologique de la lithiase pancréatique : topographie des calcifications. Arch. Franc. mal. app. digestif. T. 51, n° 7-8, Juillet-Août 1962, p. 861-870.

114 - VAN DAMME J. : Tumeurs malignes du duodenum. Arch. Franc. mal. app. dig. 1972, 61, n° 4-5, p. 339 à 348.

115 - FERRUCI J.T., EATON S.B. : Radiology of the pancreas the New england journal of Medecine. March 8, 1973, p. 506-509.

116 - OKUDA K., SOMEYA N. et Coll. : endoscopie pancreato cholangiography. Gastroentéroly, vol. 117 n° 2 p. 438-445.

117 - ROBBINS A.H., PAUL R.E., NORTON R.A. : détection of malignant disease by peroral retrograde pancratico biliary ductography. Gastro-enterology, vol. 117 N° 2, p. 432-438.

118 - BOURKE J.B., CANNON P., RITCHIE H.D. : Laparotomy for jaundice. The lancet, 9/9/67 p. 521 à 523.

119 - BOURKE J.B., BROWN C.L. : Exocrine pancreatic function studies, duodenal cytology and lypotonic duodenography in the diagnosis of surgical jaundice. The lancet : 18/3/1972 p. 605 à 608.

120 - LIGUORY Cl., GOUEROU H., MONNIER J.P., CHAVY A., CONTE M. : Cathétérisme endoscopique des voies pancréatiques à propos de 160 cas. Sem. des Hôpitaux 1973, 49, 8, 529-535.

P L A N

- INTRODUCTION
- HISTORIQUE
- APPAREILLAGE
- LE CATHETERISME
    - . La prémédication
    - . Les produits de contraste
    - . La technique même du cathétérisme
- ANATOMIE ENDOSCOPIQUE ET RADIOLOGIQUE NORMALE
    - . Le 2° duodenum et la grande caroncule
    - . Les voies pancréatiques normales
- RESULTATS D'ENSEMBLE
- LES ICTERES
    - . Le diagnostic des ictères
    - . Nos résultats
    - . Hépatites
    - . Tumeurs des voies biliaires
    - . Lithiase choledocienne
    - . Lithiase vésiculaire
    - . Pancréatites avec ictères
    - . Cancers du pancréas avec ictères
    - . Sténoses post-opératoires des voies biliaires
    - . Les ampullomes
    - . Maladies intra-hépatiques
    - . Ictères de causes diverses

- INDICATIONS BILIAIRES EN DEHORS DE L'ICTERE
- MALADIES PANCREATIQUES
    - . Pancréatites
    - . Cancers du pancréas
    - . Divers.
- INCIDENTS ET ACCIDENTS
- POSSIBILITES DE DEVELOPPEMENT

- CONCLUSION.